

## Osteomielitis y Osteosarcoma: Coincidencias Diagnósticas

Dr. José L. Garay,\* Dr. Alberto J. Serrano F.,\*\* Dr. Jaime Tovar L.\*

Dr. José L. Garay, Dr. Alberto J. Serrano F., Dr. Jaime Tovar L. **Osteomielitis y Osteosarcoma: Coincidencias Diagnósticas.** Revista Venezolana de Cirugía Ortopédica y Traumatología. Vol. 31, Nº 2, Octubre 1999.

### RESUMEN

El presente trabajo expone las coincidencias y diferencias diagnósticas en dos pacientes que consultaron el Hospital Vargas de Caracas, uno con diagnóstico de osteomielitis crónica y el otro con un osteosarcoma; los cuales resultaron ser un osteosarcoma osteoide y una osteomielitis crónica inespecífica respectivamente. El laboratorio de rutina y la radiología simple no permitió distinguir entre estas entidades; y el diagnóstico definitivo se hizo por biopsia y análisis histopatológico. La estrategia diagnóstica dependerá de la posibilidad del médico de realizar un diagnóstico diferencial acertado en base a la información clínica y estudios radiológicos.

### PALABRAS CLAVE

Osteomielitis - Osteosarcoma.

### ABSTRACT

The present work exposes the diagnostic coincidences and differences of two patients which consulted the Hospital Vargas de Caracas; the first one was diagnosed with cronic osteomyelitis, and the second one with an osteosarcoma; which turned out to be an osteoide osteosarcoma and a nonspecific cronic osteomyelitis respectively. Routine laboratory evaluation and x-ray may not distinguish between these entities; and the definitive diagnosis was made by biopsy and histopathologic analysis. The diagnostic strategy to be used depends on the ability of the clinician to make an accurate differential diagnosis on the basis of clinical information and plain radiographs.

### KEY WORDS

Osteomyelitis - Osteosarcoma.

## INTRODUCCIÓN

La osteomielitis y el osteosarcoma son dos patologías completamente distintas; si bien la primera es una enfermedad relativamente benigna caracterizada por inflamación ósea producida por un agente infeccioso, la cual puede permanecer localizada o extenderse por el hueso y los tejidos blandos circundantes; el osteosarcoma es un tumor óseo maligno que habitualmente afecta a las metáfisis de huesos largos.<sup>5,6,9</sup> Un tumor óseo puede ser confundido con una osteomielitis y los exámenes de laboratorio de rutina pueden no distinguir entre las dos entidades.<sup>4</sup> El presente trabajo tiene por objeto presentar las coincidencias y diferencias clínicas y paraclínicas de estas dos entidades a pro-

pósito de dos pacientes quienes consultaron nuestro centro (Hospital Vargas de Caracas).

### CASO CLÍNICO "A"

Paciente masculino de 25 años de edad, natural y procedente de Ciudad Bolívar, de profesión chofer quien refiere inicio de enfermedad actual hace 8 meses cuando comenzó a presentar dolor en muslo izquierdo posterior a traumatismo directo, no irradiado, de carácter lancinante, de leve intensidad, el cual no mejoró con la analgesia, de predominio nocturno, con períodos de acalmia variable; motivo por el cual consultó médico quien diagnosticó osteomielitis, manejada con antibioticoterapia a base de quinolonas con evolución tórpida; y quien posteriormente presentó fractura en fémur izquierdo al caer de camilla; por ello decide consultar nuestro centro.

Los exámenes hematológicos determinaron una hemoglobina de 12 mg/dl con un hematocrito de 37,7% y

\* Adjunto Servicio de Traumatología y Ortopedia, Hospital Vargas de Caracas.

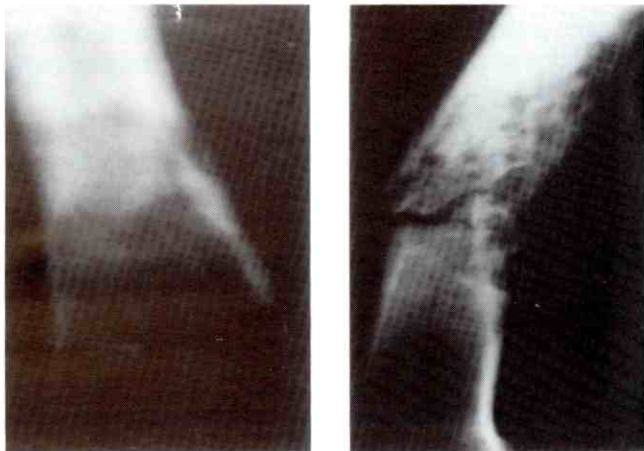
\*\* Residente de Post Grado de Traumatología y Ortopedia, Hospital Vargas de Caracas.

Aceptado Noviembre 1998

una leucocitosis con linfopenia y neutrofilia. Una fosfatasa alcalina de 90 uL, Lactato deshidrogenasa 184 uL, calcio 9,2 mg/dL, fósforo 4,8 mg/dL y una velocidad de sedimentación globular (VSG) de 112 mm para la 1ª hora.

El estudio radiológico simple de tórax fue normal; y el del muslo izquierdo reportó una imagen radiolúcida heterogénea con afección medular que se extiende a zonas corticales la cual adelgaza, y escasa reacción perióstica a nivel del 1/3 medio con distal del fémur izquierdo (Figura 1). El Gammagrama óseo reportó reacción osteoblástica y lítica importante en fémur izquierdo a nivel del 1/3 distal; y la resonancia magnética nuclear (RMN) de muslo izquierdo indica fractura patológica de 1/3 distal de fémur izquierdo con infiltración tumoral de partes blandas adyacentes al hueso, también siembras a nivel de rodilla, edema que infiltra alrededor del hueso y sube a través del mismo disecando los planos adyacentes e infiltrando hasta el cuello femoral; además se encuentran adenomegalias inguinales. La tomografía axial computarizada (TAC) de tórax reportó múltiples infiltraciones en ambos campos pulmonares de pequeño tamaño, más discreto derrame pleural derecho.

Estudio histopatológico determinó Osteosarcoma Osteoblástico.



**Foto 1:** Observese la similitud de las lesiones osteolíticas en comparación con la Fig. 2; en este caso se trata de un osteosarcoma.

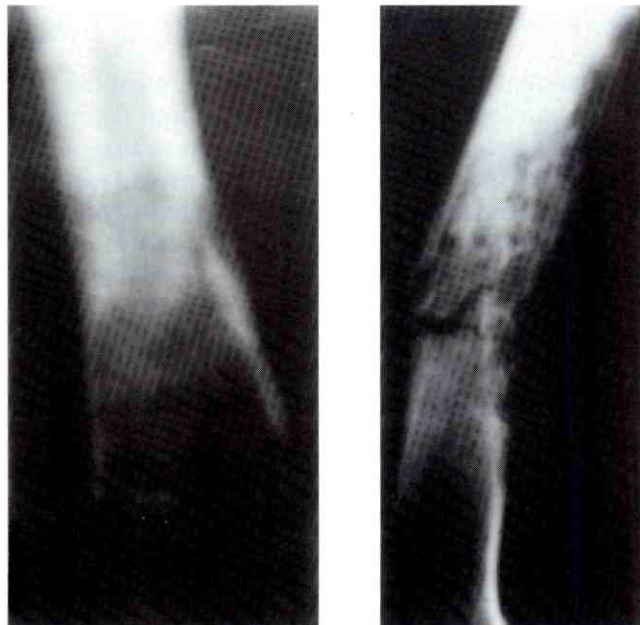### **CASO CLÍNICO "B"**

Paciente masculino de 23 años de edad, natural y procedente de Caracas, de profesión zapatero, con an-

tecedente de celulitis abscedada en muslo izquierdo a los 14 años de edad; y quien refiere inicio de enfermedad actual hace 6 meses cuando comienza a presentar dolor en muslo izquierdo posterior a traumatismo directo, no irradiado, de carácter lancinante, de moderada intensidad, el cual no mejora con analgésicos, de predominio vespertino y nocturno, con períodos de acalmia variable, y quien posteriormente presenta fractura en fémur izquierdo al caer por escalera, motivo por el cual consultó médico quien diagnóstico osteosarcoma, por lo que decide acudir al Hospital Vargas de Caracas.

Los exámenes hematológicos de rutina determinaron una hemoglobina de 13,3 mg/dl con un hematocrito de 39,3% y una leucocitosis con linfopenia y neutrofilia. Una fosfatasa alcalina de 92 uL, Lactato deshidrogenasa 101 uL y una VSG de 15 mm para la 1ª hora.

La radiología simple de tórax fue normal; y la del muslo izquierdo reportó imagen de osteolisis discreta con reacción y levantamiento perióstico, borramiento de los contornos del canal medular a nivel del 1/3 medio del fémur (Figura 2). El Gammagrama óseo reportó concentración anormal del radiotrasador a nivel del 1/3 medio del fémur izquierdo, que se extiende a epífisis distal. La RMN del muslo izquierdo indica lesión a nivel del muslo ubicada en la porción anteroexterna en 1/3



**Foto 2:** La imagen corresponde a Osteomiotitis crónica inespecífica de Fémur, el cual se presumía, un diagnóstico de osteosarcoma.

medio y distal del fémur con un comportamiento heterogéneo donde se aprecia degeneración quística que presenta aspecto multilocular entrelazadas con las fibras musculares a nivel del hueso engrosado a nivel de la cortical, con rotura de la misma con invasión hacia la médula ósea, impresionando solución de continuidad y angulación de los segmentos óseos. La TAC de tórax normal.

Se realizó biopsia y estudio histopatológico diagnosticándose Osteomielitis Crónica Reagudizada Inespecífica.

## **DISCUSIÓN**

El diagnóstico diferencial entre osteomielitis y tumores óseos malignos puede prestarse a equivocaciones. La historia médica contribuye con información limitada; la edad del paciente y el sexo son probablemente las piezas más importante de la información clínica usada en la interpretación clínico-radiológica de tumores óseos, aunque no son suficientes para llegar a un diagnóstico. La característica e intensidad del dolor son de poca importancia para el diagnóstico, sin embargo el dolor intermitente y la severidad durante la noche más que durante el día es siempre considerado un síntoma de enfermedad maligna. Los hallazgos al examen físico en ambas entidades patológicas tampoco son específicos y raramente son diagnósticos (presencia de tumoración, calor local, rubor y edema) <sup>(1,5,6,9,10)</sup>.

El paciente con osteomielitis crónica presentó una VSG y una fosfatasa alcalina con valores normales, mientras que la VSG del paciente que resultó tener un osteosarcoma osteoide se encontraba elevada; el resto de los exámenes bioquímicos en sangre periférica fueron normales. La fosfatasa alcalina se eleva en cerca de la mitad de los pacientes con osteosarcoma y en una pequeña fracción de otros tumores óseos malignos primarios. En pacientes con fosfatasa alcalina muy elevada debe considerarse la posibilidad de osteosarcoma multicéntrico o enfermedad de Paget. En pacientes con osteomielitis aguda o post-traumática la VSG esta generalmente elevada. Aunque se cree que todos los pacientes con tumores óseos tienen una VSG elevada, esto no es siempre el caso; un estudio de la Clínica Mayo señaló que el 58% de los pacientes con VSG de más de 100 mm para la 1ª hora tenían una lesión ósea maligna, pero otros estudios han reportado un bajo porcentaje de lesiones óseas malignas asociadas con VSG elevada. <sup>3,10</sup>

La radiografía convencional es una técnica no invasiva que permite visualizar una imagen ósea patológica; es una herramienta diagnóstica efectiva en oncología ortopédica y algunas veces permite un diagnóstico acertado. La TAC permite la evaluación de erosión cortical y características internas óseas, tales como osificación y calcificación; y en pulmones es parte esencial del estudio en cualquier paciente en el cual se sospeche la presencia de un tumor musculoesquelético maligno. La RMN es el mejor sistema para evaluar masas de tejido blando o extensión intra y extra ósea de un tumor óseo. El gammagrama óseo es sensitivo, pero no específico para el diagnóstico de tumores óseos, y no puede distinguir entre lesiones benignas y malignas, ni sobre la extensión de una lesión. Los estudios imagenológicos se realizan sobre la base de la clínica y exámenes sanguíneos y nos dan información que puede alterar los diagnósticos diferenciales. El resultado de ciertos estudios imagenológicos, como la gammagrafía ósea, RMN y TAC son menospreciados si se hacen después de realizada la biopsia; algunas veces la imagenología revela el diagnóstico y la biopsia no es necesaria. <sup>2,7,8,10</sup>

Los estudios de imágenes son parte esencial en el proceso de valoración de una lesión ósea; y permiten llegar a diagnósticos diferenciales antes de la biopsia. Si estos estudios, en adición a la información clínica sugieren la presencia de una tumor, en el cual a veces es imposible determinar su benignidad; la biopsia es el último paso para asegurar un diagnóstico efectivo, y el cual nos llevará a un diagnóstico y tratamiento definitivo. <sup>2,8,10</sup>

En conclusión, ante la presencia de entidades nosológicas como la osteomielitis u osteosarcomas, cuyas características clínicas, paraclínicas e imagenológicas pueden no seguir un patrón específico típico; es la sospecha clínica quien nos llevará a un diagnóstico acertado y muchas veces precoz.

## **REFERENCIAS BIBLIOGRÁFICAS**

1. Biscaglia R, Gasbarrini A, Bohling T, Bacchini P, Bertoni F, Picci P. Osteosarcoma of the bones of the foot – an easily misdiagnosed malignant tumor. *Mayo Clin Proc*; 73(9): 842-847, 1998.
2. Cottias P, Tomeno B, Anract P, Vinh TS, Forest M. Subacute osteomyelitis presenting as a bone tumour. A review of 21 cases. *Int Orthop*; 21(4): 243-248, 1997.

3. Covey DC, Albright JA. Current Concepts Review: Clinical significance of the erythrocyte sedimentation rate in orthopaedic surgery. *J Bone and Joint Surg*; 69-A(1): 148-151, 1987.
4. Durbin M, Randall RL, James M, Sudilovsky D, Zoger S. Ewing's sarcoma masquerading as osteomyelitis. *Clin Orthop*; 357: 176-185, 1998.
5. Kozlowski K, Anderson RJ, Hochberger O, Sacher M. Tumorous osteomyelitis. Report of two cases. *Pediatr Radiol*; 14(6) :404-406, 1984.
6. Krane S, Schiller A. Hiperostosis, neoplasias y otros trastornos de hueso y cartilago. *Harrison: Principios de Medicina Interna. Undécima Edición. Editorial Interamericana; Vol 2, capítulo 339: 2314-2325, 1989.*
7. Munzenberg KJ, Thelen M. Diagnosis and differential diagnosis of osteosarcom. *Rontgenblatter*; 32(3): 139-147, 1979.
8. Peabody TD, Parker G C, Simon MA. Current Concets Review: Evaluation and staging of musculoskeletal neoplasms. *J Bone and Joint Surg*; 80-A(8): 1204-1219, 1998.
9. S Terry Canale. Tumores óseos. *Campbell Cirugía Ortopédica. Novena Edición. Editorial Médica Panamericana; Vol 1, Capítulo 17-20: 643-742, 1998.*
10. Simon MA, Finn HA. Diagnostic strategy for bone and soft-tissue tumors. *J Bone and Joint Surg*; 75 A(4): 622-631, 1993.