

Reconstrucción capsular superior en lesión masiva irreparable del manguito rotador Superior capsular reconstruction for massive irreparable rotator cuff tears

Dra. Gienny Ynfante¹ 

Fecha de recepción: 23 de febrero de 2020. Fecha de aceptación: 29 de octubre de 2020.

Resumen

Las lesiones masivas irreparables del manguito rotador (LMIMR) son quirúrgicamente demandantes. El objetivo del estudio fue evaluar la evolución clínica-imagenológica posquirúrgica de la reconstrucción cápsular superior vía artroscopica y miniopen en pacientes con diagnóstico de LMIMR, enero 2008-diciembre 2014. Estudio retro-prospectivo, de campo, longitudinal. Evaluación control mediante indicadores clínicos-funcionales y ultrasonografía aleatoria. Muestra de 40 pacientes, con edad promedio de 61 años, el género predominante femenino. Los resultados usando diferentes tipos de injertos, fueron según Constant Score y Simple Shoulder Test, excelentes y buenos en 95% de los pacientes tratados con reconstrucción capsular superior; evaluando con Prueba T pareada la cobertura al footprint de los injertos estudiados, estadísticamente significativo con valor de $p=0,000$, evidenciándose ultrasonográficamente integridad de la reparación. Concluyendo: la reconstrucción cápsular superior en LMIMR es una excelente alternativa quirúrgica, rejuvenece la articulación glenohumeral, y provee resultados satisfactorios a largo plazo. **Rev Venez Cir Ortop Traumatol, 2020, Vol 52(2): 42-49.**

Palabras Clave: Hombro, ligamentos articulares, injerto, ultrasonografía, artroscopia.

Nivel de Evidencia: 3b

Abstract

Massive irreparable rotator cuff injuries (MIRCI) are surgically demanding. The objective of the study was to evaluate the postoperative clinical-imaging evolution of arthroscopic and miniopen superior capsular reconstruction in patients diagnosed with MIRCI, January 2008- December 2014. Retro-prospective, field, longitudinal study. Control evaluation using clinical-functional indicators and random ultrasonography. Sample of 40 patients, with an average age of 61 years, the predominant gender being female. The results using different types of grafts were, according to Constant Score and Simple Shoulder Test, excellent and good in 95% of the patients treated with superior capsular reconstruction; evaluating with a paired T test the coverage to the footprint of the grafts studied, statistically significant with a value of $p=0.000$, showing the integrity of the repair ultrasonographically. In conclusion: the superior capsular reconstruction on MIRCI is an excellent surgical alternative, it rejuvenates the glenohumeral joint, and provides satisfactory long-term results. **Rev Venez Cir Ortop Traumatol, 2020, Vol 52(2): 42-49.**

Key Words: Shoulder, articular ligaments, graft, ultrasonography, arthroscopy.

Level of evidence: 3b

Introducción

Las lesiones masivas comprenden aproximadamente el 20% de todas las lesiones

del manguito rotador, pueden resultar de un traumatismo o degeneración crónica y de naturaleza multifactorial, que impone una carga socioeconómica considerable además de la angustia en cuanto a la calidad de vida del paciente; mayor frecuencia en el sexo masculino que femenino, en edad mayor a 60 años, y en extremidades dominantes (1,2).

Llinas (3) en 2018 propone un concepto de estandarización a través de una evaluación integrada para definir y diferenciar lesiones

¹Especialista en Traumatología y Ortopedia. Fellowship Cirugía de Hombro, Hospital Ortopédico Infantil. Caracas, Venezuela. Trabajo de Investigación Original e Inédito presentado en las Jornadas de Las 3 Épocas, Caracas 17 de enero de 2020, como requisito para el ascenso a la Categoría de Miembro Efectivo de la Sociedad Venezolana de Cirugía Ortopédica y Traumatología. Autor de correspondencia: Gienny Ynfante, email: gienny.ynfante@gmail.com
Conflictos de interés: Este trabajo fue realizado con recursos propios sin subvenciones. Los autores declaran que no existen conflictos de interés.

masivas reparables e irreparables del manguito rotador, donde los criterios de irreparabilidad deben cumplir 2 de los siguientes criterios: Retracción Tendinosa Patte Estadío 2 – 3, Infiltración Grasa Goutallier Estadío 3 – 4 y lesión artroscópica mayor a 2,5 cm en el plano anteroposterior (4, 5).

Los sistemas de clasificación incorporan factores que predicen la reparabilidad del tendón en un esfuerzo por ayudar en la toma de decisiones. La reparabilidad del tendón dependen de los factores del paciente: diabetes, tabaquismo, estado inmunocomprometido y severidad de la lesión (6).

La lesión irreparable del manguito rotador se refiere a una lesión que no se puede reparar en el *Footprint* a pesar de la movilización del tendón, estableciéndose cuando cumplen los siguientes criterios de irreparabilidad: migración anterosuperior o una distancia acromiohumeral inferior a 6 - 7mm en radiografía preoperatoria, Goutallier: Estadío > 3 / 4, Patte Estadío > 2, Longitud del Tendón < 15mm, Signo de la Tangente (+) (6, 7).

El diagnóstico por imágenes es un desafío. Si la lesión es irreparable, las modalidades de tratamiento son múltiples. Mihata (8) en 2013 describe la reconstrucción capsular superior con Autoinjerto de Fascia Lata, siendo una técnica que restaura la estabilidad glenohumeral en pacientes con deficiencia masiva del manguito rotador. Así como también el uso de Aloinjerto (Matrix), Xenoinjerto (Sportmesh, Pegasus,) e Injerto Sintético (LARS) (9).

El cirujano ortopédico debe tener una buena comprensión de las indicaciones

y los resultados clínicos de las diversas modalidades de tratamiento, los cuales deben ser evaluados funcionalmente, usando escalas funcionales: *Constant Score* y *Simple Shoulder Test* (SST), y la evaluación estructural, usando resonancia magnética y/o ultrasonografía, con el propósito de evidenciar la integración de la reparación al *Footprint* (10).

El objetivo de este estudio fue evaluar la evolución clínica e imagenológica postquirúrgica de la reconstrucción capsular superior en pacientes con diagnóstico de lesión masiva irreparable del manguito rotador, usando escalas de funcionalidad y satisfacción según *Constant Score* y *Simple Shoulder Test*, evaluando estructuralmente la integridad del injerto usado, a través de la ultrasonografía; informar los resultados con un seguimiento entre once y cinco años después de la reparación de reconstrucción capsular superior con autoinjerto, aloinjerto, xenoinjerto e injerto sintéticos; con la finalidad de generar una línea de investigación que nos permita conocer la evolución de esta técnica y evidenciar que le provee rejuvenecimiento y funcionalidad a la articulación glenohumeral.

Material y métodos

Se realizó un estudio retrospectivo, de campo, longitudinal, explicativo, no experimental, mediante la investigación documental de la base de datos de historias clínicas de la Unidad de Patología de Hombro del Hospital Ortopédico Infantil, Caracas, Venezuela. Se incluyeron pacientes de ambos sexos con edad superior a 30 años, con diagnóstico de Lesión Masiva Irreparable

del Manguito Rotador (LMIMR), tratados quirúrgicamente entre enero de 2008 y diciembre de 2014, tratados quirúrgicamente con técnica de Reconstrucción Capsular Superior con Autoinjerto de fascia lata, Aloinjerto, Xenoinjerto e Injerto Sintético.

Se excluyeron pacientes con edad inferior a 30 años, que no cumplieran con el tiempo de seguimiento y aquellos cuyas historias no aportaran información suficiente sobre su tratamiento y evolución post-operatoria.

La evaluación clínico-funcional pre y postquirúrgica se realizó con el uso del *Constant Score* y el *Simple Shoulder Test*. La evolución imagenológica se realizó a través de resonancia magnética pre-quirúrgica y ultrasonografía post-quirúrgica.

Se estudiaron las variables edad, sexo, diagnóstico, mano dominante, hombro operado, tipo de injerto usado, evaluación funcional mediante indicadores clínicos: *Constant Score* y *Simple Shoulder Test* en los distintos controles, evaluación estructural con ultrasonografía y complicaciones.

Criterios para LMIMR:

Desgarros completos de más de 2 tendones, lesiones del manguito rotador con tamaño > 5 cm, Infiltración Grasa: según Sistema de Clasificación Goutallier Estadio 3 y 4.

Técnica Quirúrgica:

Bajo anestesia general el paciente es posicionado en silla de playa, se realizó bloqueo del ganglio estrellado guiado por ultrasonografía. Se evaluó primeramente si existe o no lesión del tendón del subescapular, características de la porción larga del tendón

del bíceps braquial. Se realizó la liberación del ligamento coracoacromial. Portal anterior a través del intervalo rotador como el portal de trabajo para el tratamiento de lesiones intraarticulares. Portal lateral donde eliminamos cualquier tejido patológico de la bursa subdeoltoidea y subacromial. Descompresión subacromial artroscópica para crear una superficie inferior acromial plana. Desbridamiento anterior, superior y posterior alrededor de la cápsula y el manguito rotador para lograr una liberación capsular superior. Se respetó el nervio supraescapular en esta región. Se reavivó el *Footprint* posterosuperior. Evaluamos el tamaño del defecto capsular superior, mediante el uso del probé de medición en las direcciones anteroposterior y mediolateral. Posteriormente abordaje lateral Miniopen, 2 – 3 cm inferior al borde lateral del acromion, preparamos la región supraglenoidea con preservación del labrum superior. Se prepararon 2 anclas (diámetro 5 mm) No. 2 *FiberWire* sutura no absorbible, para colocarlas entre las horas 10 y 2 en punto, 5 mm medial al labrum superior. Se colocaron 2 anclajes en la tuberosidad mayor adyacente al margen articular para cubrir el tramo del defecto. El anclaje anteromedial se colocó 5 mm por detrás del surco bicipital. El anclaje posteromedial se colocó justo antes del remanente del manguito rotador. Se colocó un 3er anclaje intermedio al *Footprint*, y asegurar el acoplamiento del injerto al mismo. El tamaño del injerto se midió y extendió en sentido medial, anterior y posterior para proporcionar un margen específico y en sentido lateral para cubrir el troquiter. Las suturas de cada ancla se pasaron a través del injerto. El grosor del injerto dependió del tipo de injerto y características del paciente. El injerto se aseguró medialmente a la glenoide. Hicimos un par de puntos con suturas no absorbible en los lados anterior y posterior. No apretar la

sutura de lado a lado en el lado anterior para evitar la contractura del hombro después de la cirugía. Se fija lateralmente al troquiter. En todos los casos, se colocaron suturas de convergencia.

Ultrasonografía:

Realizada a los pacientes entre 5 a 12 años de su post-operatorio. Se utilizó Ecógrafo marca SonoSite M-Turbo de alta resolución (10MHz), mismo operador en tiempo real, se evaluó la integridad del injerto. Se usó un protocolo de imagen de hombro estático y dinámico para evaluar la reparación.

Protocolo de seguimiento

El protocolo del seguimiento se registró en dos oportunidades en consultas controles previa selección y ubicación vía telefónica del paciente, mediante revisión de historias médicas. En la primera consulta se realizó la evaluación clínico-funcional, donde se aplicó el instrumento y en la segunda consulta se realizó la evaluación estructural con el uso de ultrasonografía.

Recolección de la información y análisis estadístico

Los datos se recogieron en un formulario de recolección y este fue vaciado en una base de datos en el programa estadístico SPSS (IBM, Chicago, Illinois) versión 21,0. El análisis descriptivo de univariabes con medidas de tendencia central y distribuciones de frecuencia porcentual y medidas de dispersión medidas de asociación ODDS ratio o razón de suertes con 95% de intervalos de confianza. Se usaron gráficos de barras. La comparación de la condición pre y postquirúrgica se uso la Prueba de T pareada, para variables numéricas, con un alfa de 0,05.

Requisitos éticos:

Se obtuvieron los permisos institucionales necesarios a través del Comité de Bioética de la Fundación Hospital Ortopédico Infantil Caracas, Venezuela. Cada paciente fue informado presencialmente de la naturaleza del estudio y se obtuvo una autorización y consentimiento informado para su participación en el mismo. Se garantizó la confidencialidad y la privacidad de la información obtenida y el manejo y tratamiento responsable de los resultados.

Resultados

Se incluyeron 40 pacientes. 27 (67,5%) de sexo femenino y 13 (32,5%) masculino. La edad promedio fue de $61 \pm 11,8$ años. El promedio de edad para el sexo femenino se ubicó en $65 \pm 9,98$ años y para el masculino en $53 \pm 11,59$ años encontrándose una diferencia significativa entre la edad y el sexo ($p < 0,005$) (Gráfico 1).

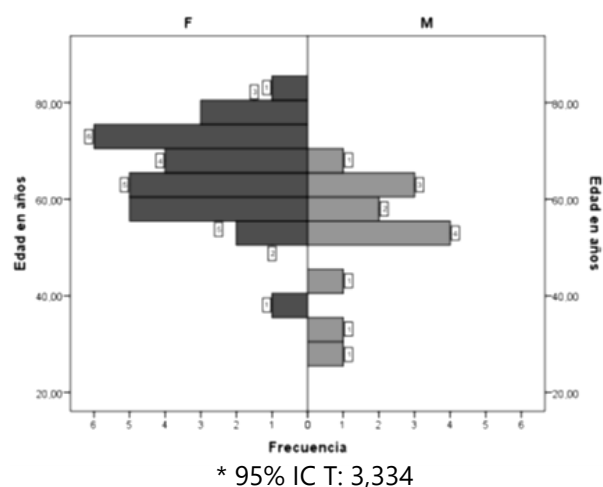


Gráfico 1. Distribución según edad y sexo.

Fuente: Registros Médicos Hospital Ortopédico Infantil / UPH

Tabla 1. Tiempo transcurrido en años desde intervención quirúrgica hasta la evaluación clínico-funcional.

| Tiempo transcurrido (años) | Casos | % |
|----------------------------|-------|------|
| 05 | 12 | 30 |
| 06 | 9 | 22,5 |
| 07 | 3 | 7,5 |
| 08 | 1 | 2,5 |
| 09 | 2 | 5,0 |
| 10 | 8 | 20 |
| 11 | 5 | 12,5 |
| Total | 40 | 100 |

Fuente: Registros Médicos Hospital Ortopédico Infantil / UPH

El tiempo transcurrido en años desde la intervención quirúrgica hasta la evaluación clínico-funcional fue 11 a 5 años, con un promedio de 7 años, mediana global 50 %: 5,5 años (Tabla 1).

El tipo de injerto para reconstrucción de cápsula superior más frecuente usado en pacientes con lesión masiva irreparable del

manguito rotador fue sintético en 15 (37,5 %) pacientes, seguido de autólogo en 12 (30,00%), aloinjerto en 6 (15,00 %) y xenoinjerto en 7 (17,5%)

Los resultados clínicos pre-quirúrgicos obtenidos mediante el *Constant Score* y *Simple Shoulder Test*, reportaron que 40 (100,00 %) presentaron mala funcionabilidad del hombro. Los resultados clínicos posquirúrgicos obtenidos mediante el *Constant Score* y *Simple Shoulder Test*, reportaron que 35 % presentaron resultados excelentes, 55,9 % buenos y 8,8 % regular. Según el *Simple Shoulder Test*, se reportó que el 100 % mejoraron la funcionabilidad del hombro considerablemente.

Los resultados clínicos posquirúrgicos (*Constant Score* / SST), Prueba T con una DE de 5,7 para *Constant Score* que corresponde a buena funcionabilidad del hombro, y una DE de 7,05 para SST que corresponde a una mejoría considerable de la funcionabilidad del hombro, encontrándose una diferencia significativa ($p=7,37$) (Tabla 2 y 3).

Tabla 2. Resultados clínicos pre y post-quirúrgicos según *Constant Score*

| Constant PRE Operatorio | | | Constant POST Operatorio | | | |
|-------------------------|----|------|--------------------------|--------------|-----|------|
| Puntaje | F | % | | Puntaje | F | % |
| 14 | 5 | 12,5 | Regular | 72 | 2 | 5,9 |
| 30 | 2 | 5 | | 77 | 1 | 2,9 |
| 31 | 2 | 5 | | Bueno | 89 | 9 |
| 33 | 4 | 10 | 90 | | 10 | 29,4 |
| 34 | 4 | 10 | Excelente | 91 | 5 | 14,7 |
| 37 | 10 | 25 | | 96 | 7 | 20,6 |
| 38 | 2 | 5 | | Total | *34 | 100 |
| 39 | 4 | 10 | | | | |
| Malo | 43 | 2 | | | | |
| | 45 | 1 | | | | |
| | 47 | 2 | | | | |
| | 64 | 2 | | | | |
| Total | 40 | 100 | | | | |

*No atendieron 6 pacientes

Fuente: Registros Médicos Hospital Ortopédico Infantil / UPH

Tabla 3. Resultados clínicos pre y post-quirúrgicos según *Simple Shoulder Test*

| | SST - PRE | | | SST - POST | | | |
|----------------|-----------|----|------|----------------|-------|----|------|
| | Puntaje | F | % | Puntaje | F | % | |
| MALA | 8,30 | 31 | 77,5 | BUENA | 83,30 | 13 | 38,2 |
| FUNCION | 33,30 | 9 | 22,5 | FUNCION | 97,10 | 18 | 52,9 |
| | Total | 40 | 100 | | 100 | 3 | 8,8 |
| | | | | Total | **34 | | 100 |

Prueba T: *,000

** No atendieron 6 pacientes

Fuente: Registros Médicos Hospital Ortopédico Infantil / UPH

Usando injerto tipo Sintético presentaron resultados clínicos posquirúrgicos (*Constant Score / SST*), excelentes en 14 pacientes con una media para *Constant Score* $92,3 \pm 3,3$ y *SST* $92,5 \pm 7,3$. Los pacientes con reconstrucción capsular superior usando el injerto tipo Autoinjerto presentaron resultados clínicos posquirúrgicos (*Constant Score / SST*) buenos en 9 pacientes con una media para *Constant Score* $86,3 \pm 6,9$ y *SST* $90,9 \pm 7,3$. Los pacientes con reconstrucción de cápsula superior usando injerto tipo Aloinjerto presentaron resultados clínicos posquirúrgicos (*Constant Score / SST*) buenos en 6 pacientes con una media para *Constant Score* de $87,0 \pm 7,4$ y *SST* $90,2 \pm 7,5$. Los pacientes con reconstrucción de cápsula superior usando injerto tipo Xenoinjerto presentaron resultados clínicos posquirúrgicos (*Constant Score / SST*) excelentes en 5 pacientes con una media para *Constant Score* $91,7 \pm 2,9$ y *SST* DE $97,8 \pm 1,5$; se encontró una diferencia significativa $p=0,000$ para todos los injertos.

Se realizaron estudios aleatorios de ultrasonografía control entre once y cinco años de la intervención quirúrgica evidenciando integridad de la reparación en el 100% de los casos en todos los injertos.

Discusión

De acuerdo a este estudio, el tiempo transcurrido en años desde la intervención quirúrgica hasta la evaluación funcional fue once a cinco años y la edad promedio de los pacientes de 61 años, lo cual está en relación con estudios realizados por diversos autores (11-13), donde el promedio de edad fue de 60 años en adelante. El sexo predominante en un 67,5 % fue del sexo femenino lo cual difiere con el estudio publicado por Collin y Boileau (2), donde el predominio del sexo afectado fue el masculino con un 68%. Según Willinger *et al* (14) este factor pudiese ser atribuible a la edad promedio de los pacientes estudiados. Se encontró diferencia significativa para el promedio de edad de acuerdo al sexo ($p=0,002$) que para el femenino fue de 65 años y el masculino 53 años.

Steinhaus *et al.* (15), concluyó que el uso de injertos para la aumentación y/o reconstrucción de cápsula superior es una opción desafiante para el cirujano ortopédico, dada la incertidumbre en torno a la capacidad de reparación y la intervención adecuada. Este estudio indica que los pacientes sometidos a este tipo de tratamiento

quirúrgico se beneficiaron en términos de puntajes de resultados clínicos-funcionales y verificación imagenológica de la indemnidad de la reparación, lo cual concuerda con los resultados obtenidos en este estudio.

Collin y Boileau (2) en 2018, reportaron excelente funcionabilidad del hombro, correspondiendo a los resultados reportados en este estudio con una DE 5,7 para *Constant Score*, y DE 7,05 para *Simple Shoulder Test* correspondiendo a una mejoría considerable de la funcionabilidad del hombro, diferencia estadísticamente significativa ($p=0,000$). Se evaluaron y compararon clínicamente los tipos de injertos: Sintético, Autoinjerto, Aloinjerto y Xenoinjerto reportando excelentes y buenos resultados según *Constant Score* y *Simple Shoulder Test*, encontrándose diferencia significativa con un valor de ($p=0,000$), concordando resultados con estudios realizados por diversos autores (2,8,15-19), los cuales utilizaron Prueba T pareada, reportando diferencia significativa, evidenciándose mejoras en los resultados clínicos y funcionales para las técnicas reconstrucción de cápsula superior con diferentes tipos de injerto.

Por último estructuralmente se evaluó con ultrasonografía según el tipo de injerto, donde se evidencio la integridad de la reparación en un 100 % de la muestra aleatoria tomada para el estudio, dicho resultado es respaldado por múltiples estudios, donde han evaluado la integridad de la reparación usando injertos en lesiones masivas del manguito rotador; Mack *et al* (20) reportaron 100% de sensibilidad y 90 % de especificidad del estudio ultrasonográfico y Prickett *et al* (21) reporta un 85 % de exactitud. Cabe destacar que la especificidad, sensibilidad y exactitud

dependen de la experiencia del operador y realización del estudio con un mismo equipo, lo cual se cumplió en este estudio.

Referencias

1. Läderrmann A, Denard PJ, Collin P. Massive rotator cuff tears: definition and treatment. *International Orthopaedics (SICOT)* 2015;39:2403–14.
2. Collin P, Boileau P. Clinical and MRI Outcomes 10 Year After Repair of Massive Posterosuperior Rotator Cuff Tears. *JBJS Am.*2018;100:1854–63.
3. Llinas P. Webinar: Rupturas Irreparables del Manguito Rotador: Reconstrucción con Biceps. (Internet). 06/03/2019. Disponible en: conferencias.sccot.edo.co/webinar-rupturas-irreparables-del-manguito-rotador.
4. Patte D. Classification of Rotator Cuff Lesions. *Clinical Orthopaedics and Related Research* 1990;254:81-86.
5. Goutallier D., Postel J., Bernageau J., Lavau L., Voisin M. Fatty Muscle Degeneration in Cuff Ruptures Pre- and Postoperative Evaluation by CT Scan. *Clinical Orthopaedics and Related Research* 1994;304:78-83.
6. Woodmass J., Wagner E., Chang M., Welp K., Elhassan B., Higgins L., Arthroscopic Treatment of Massive Posterosuperior Rotator Cuff Tears: A Critical Analysis Review. *Journal Bone Joint Surgery* 2018;6(9):e3.
7. Thompson J, *et al.* A Review of the Critical Shoulder Angle. *Orthopedic Research Online Journal.* 2019; ISSN:2576–8875.
8. Mihata T, Lee T., Watanabe C., Fukunishi K., Ohue M., Tsujimura T., Kinoshita M. Clinical results of arthroscopic superior capsule reconstruction for irreparable rotator cuff tears. *Arthroscopy.* 2013;29(3):459-70.
9. Lo I., Burkhart S. Current Concepts in Arthroscopic Rotator Cuff Repair. *The American Journal of Sports Medicine.* 2003;31(2).
10. Meyer D., Wieser K., Farshad M., Gerber C. Retraction of Supraspinatus Muscle and Tendon as Predictors of Success of Rotator Cuff Repair. *American Journal Sports Medicine.* 2012;40:2242.
11. Ok *et al.* Clinical Relevance of Classifying Massive Rotator Cuff Tears Results Based on Functional and Radiological Findings After Arthroscopic Repair. *The American Journal of Sports Medicine* 2016;45(1).

12. Seker V. *et al.* Evaluating the Outcomes of Rotator Cuff Repairs With Polytetrafluoroethylene Patches for Massive and Irreparable Rotator Cuff Tears With a Minimum 2-Year Follow-up. *The American Journal of Sports Medicine* 2018;1–10.
13. Dimitrios V., *et al.* Results of reconstruction of massive irreparable rotator cuff tears using a fascia lata allograft. *Indian Journal of Orthopaedics* 2015;49(3).
14. Willinger L. *et al.* Clinical Outcomes Tendon Integrity, and Shoulder Strength After Revision Rotator Cuff Reconstruction A Minimum 2 Years' Follow-up. *The American Journal of Sports Medicine* 2018 1–7.
15. Steinhaus M., *et al.* Outcomes After Patch Use in Rotator Cuff Repair. *Arthroscopy: The Journal of Arthroscopic and Related Surgery*, 2016;32(8):1676-90.
16. Neumann J. *et al.* Ultrasonography Technique in the Evaluation of Massive Rotator Cuff Tears Repaired using a Porcine Acellular Dermal Matrix Xenograft through a Mini-open Approach. *The Duke Orthopaedic Journal*, 2016;6(1):26-34.
17. Neumann J. *et al.* Interposition Dermal Matrix Xenografts A Successful Alternative to Traditional Treatment of Massive Rotator Cuff Tears. *The American Journal of Sports Medicine*, 2017;45(6):1261-8.
18. Burkhart S. *et al.* Preliminary Results of Arthroscopic Superior Capsule Reconstruction with Dermal Allograft. *Arthroscopy: The Journal of Arthroscopic and Related Surgery*. 2018;34(1):93-9.
19. Flury M. *et al.* Porcine Dermis Patch Augmentation of Supraspinatus Tendon Repairs: A Pilot Study Assessing Tendon Integrity and Shoulder Function 2 Years After Arthroscopy Repair in Patients Aged 60 Years or Older. *Arthroscopy: The Journal of Arthroscopic and Related Surgery*, 2018;34(1)24-37
20. Mack L. *et al.* Sonography of the postoperative shoulder. *American Journal of Roentgenology*. 1988;150(5):1089-93.
21. Prickett W. *et al.* Accuracy of ultrasound imaging of the rotator cuff in shoulders that are painful postoperatively, *J Bone Joint Surg Am* 2003; 85-A(6):1084-1089.