

## **Implantación ósea de la rama sensitiva del nervio radial. Reporte de caso. Bone implantation of the sensory branch of the radial nerve. Case report.**

**Dr. David Miot B<sup>1</sup> **

*Fecha de recepción: 29 de febrero de 2020. Fecha de aceptación: 10 de marzo de 2020.*

### **Resumen**

Las lesiones en la rama sensitiva del nervio radial pueden ser diversas, entre ellas están, los procesos inflamatorios locales, las punciones para venoclisis, o el trauma. En el tratamiento quirúrgico de la tenosinovitis de DeQuervain puede existir lesión del nervio por compresión o tracción causando una neuropraxia o una sección parcial o total; esta última complicación puede ser resuelta con una neurorafia, de lo contrario se va a formar un neuroma que puede ser doloroso. Se reporta un caso que durante una intervención quirúrgica por tenosinovitis de DeQuervain, se seccionó la rama sensitiva del nervio radial, presentando un neuroma doloroso que limitaba las actividades de la vida diaria por un periodo de 14 años; la paciente fue tratada en este periodo con múltiples tratamientos médicos, fisiátricos y quirúrgicos, sin mejoría de los síntomas. Para su resolución se realizó una implantación intraósea, en el radio del cabo proximal de la rama sensitiva del nervio radial, e intramuscular, del cabo distal del mismo, con desaparición de los síntomas. **Rev Venez Cir Ortop Traumatol, 2020, Vol 52(2): 71-75.**

**Palabras Clave:** Enfermedad de De Quervain, tenosinovitis, nervio radial, neuropatía radial, neuroma, implantación nerviosa.

### **Abstract**

The causes of the sensory branch of the radial nerve can be variable, including local inflammatory processes, venous punctures, or trauma. In the surgical treatment of DeQuervain tenosynovitis, there may be compression or traction injury to the nerve causing neuropraxia, a partial or total cut; this last complication can be resolved with neuroraphy, otherwise a neuroma will form that may be painful. A case is reported in which during a surgical intervention for DeQuervain's tenosynovitis, the sensory branch of the radial nerve was cut, presenting a painful neuroma that limited a daily activities, for a period of 14 years; during this period, the patient was treated with multiple medical, physiatric and surgical treatments, without improvement of the symptoms. For resolution, an intraosseous relocation was performed, in the radius, the proximal stump of the sensory branch of the radial nerve, and intramuscular the distal stump of the sensory branch of the radial nerve, with disappearance of the symptoms. **Rev Venez Cir Ortop Traumatol, 2020, Vol 52(2): 71-75.**

**Key Words:** DeQuervain disease, tenosynovitis, radial nerve, radial neuropathy, neuroma, nerve relocation.

### **Introducción**

La inervación sensitiva en el dorso de la mano está dada por la rama superficial del nervio radial (RSNR) y la rama dorsal del nervio ulnar,

el primero, abarca la zona desde el pulgar a la mitad radial del dedo anular (1), la RSNR se hace superficial a los 8,65 cms en promedio proximal a la estiloides radial (2).

Las causas de las lesiones de la RSNR pueden ser variables, entre ellas se encuentran las disestesia por el proceso inflamatorio en la tenosinovitis estenosante del primer estuche extensor o enfermedad de DeQuervain (3) o compresión en la enfermedad de Waternberg (4,5), lesiones en la toma de una vía venosa periférica, cirugía percutánea en las fracturas

---

<sup>1</sup>Especialista en Traumatología y Ortopedia y en Cirugía de la Mano.  
Autor de correspondencia: David Miot B, email: [davemiot@gmail.com](mailto:davemiot@gmail.com)

Conflictos de interés: Este trabajo fue realizado con recursos propios sin subvenciones. El autor declara que no existen conflictos de interés.

del radio distal o en las artroscopias de muñeca (2,6,7), gangliones intraneurales (8) o sección parcial o total del nervio durante una intervención quirúrgica de la enfermedad de DeQuervain (3,9,10,11), gangliones (12), o heridas.

El diagnóstico de las lesiones de la RSNR es clínico y se complementa con el uso de la electromiografía (13) y de la imagenología como el ultrasonido o la resonancia magnética (14).

Entre las lesiones de los nervios tenemos la neuropraxia, la axonotmesis y la neurotmesis, los neuromas son el resultado de una regeneración fallida por parte de un nervio seccionado en la cual los axones encuentran alguna dificultad para entrar de nuevo en el muñón distal; la inflamación del bulbo terminal del muñón proximal contiene células de schwann, fibroblastos, vasos sanguíneos, y axones regenerados parcialmente y/o fibras no mielinizadas (15), Suderland clasifica los neuromas en: 1) neuromas de continuidad que es cuando el nervio no fue seccionado en su totalidad, 2) neuromas posterior a neurorafia y 3) neuroma post amputación. Los neuromas dolorosos se ven solo en nervios con fibras sensitivas y pueden presentarse hasta el 20-30% de los pacientes (16).

Los neuromas dolorosos pueden ser todo un reto para para el médico tratante, entre los tratamiento tenemos el uso de inyecciones con esteroides o agentes esclerosantes, los bloqueos nerviosos con anestésicos, la desensibilización, el uso de la electroestimulación transcutánea (TENS), la resección del neuroma, y la sutura del nervio que puede ser a) en forma termino terminal, b) con injerto interpuesto o con neurotubos,

c) dentro de un nervio (neurocampsis), d) dentro de un capuchón de silicona, e) sutura centro-central entre sus propios axones, y la implantación o translocación de los cabos del nervio debajo de la fascia, en forma intramuscular o intraósea (algunos autores lo denominan esqueletonizar) (15,16,17,18).

El objetivo de este trabajo es presentar un caso que ameritó realizar la implantación ósea de la RSNR, por falla en los métodos médicos conservadores y quirúrgicos en el tratamiento de un neuroma doloroso.

### **Presentación del caso**

Paciente femenino de 42 años de edad, dextromano, que en el año 2000 se le realizó una intervención quirúrgica para la resolución de una tenosinovitis de DeQuervain en el miembro superior derecho, presento una evolución tórpida por sección de la rama sensitiva del nervio radial, con un tincl incapacitante y dolor urente ocasional, que limitaba las actividades de vida diaria (AVD); se aplicó tratamiento médico con infiltración de esteroides y evaluación por fisioterapia para la desensibilización del neuroma y el uso de TENS, entre otros procedimientos no invasivos. Catorce años después la paciente fue intervenida quirúrgicamente en dos oportunidades para la corrección del problema: en la primera reintervención se realizó la neurolisis, resección de los neuromas y neurorafia primaria, en la segunda reintervención se realiza nueva neurolisis de la rama radial, evidenciando que la rama radial de la RSNR había sido suturada y la rama cubital de la RSNR persistía seccionada, se realizó la interposición de injerto venoso

como neurotubo, y una cobertura del mismo con un colgajo local de tejido graso. La paciente presentó la desaparición de los síntomas, reapareciendo al mes, reinicia tratamiento médico y fisiátrico sin mejoría; decidiéndose realizar la implantación ósea, la cual es aceptada por la paciente.

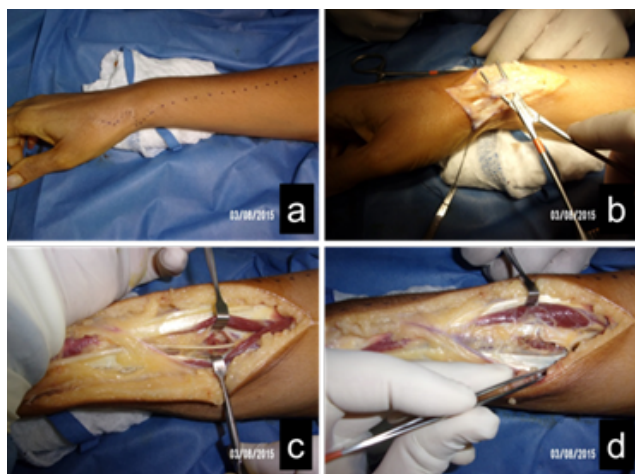
El procedimiento quirúrgico se realiza bajo anestesia general y control del flujo sanguíneo con un torniquete neumático a 250 mmHg, se realizó un abordaje amplio en el borde radial del antebrazo (figura 1a), resección de la fibrosis a nivel de la apófisis estiloides del radio (figura 1b), con neurolisis y disección extensa de la RSNR (figura 1c), se secciona el nervio radial a nivel del primer espacio interóseo y del radio proximal, se realizó la implantación intramuscular del cabo distal en la musculatura del primer espacio interóseo, y a nivel proximal se realizó una perforación oblicua en el radio proximal con una mecha de 2,5 mm. de diámetro entre los musculo del braquiradialis y el extensor carpis radialis longus, fenolización del cabo proximal e implantación a nivel óseo en el orificio perforado, se fijó el nervio al periostio con

una sutura de polipropileno 7-0 (figura 1d), en el intraoperatorio se evaluó la movilidad del nervio durante la prono-supinación del antebrazo, y la flexión extensión del codo en forma pasiva con la finalidad de comprobar que no existiera tensión del nervio; no se dejó drenaje en el cierre de la herida, y se aplica una inmovilización con una férula braquio-palmar por dos semanas, para luego iniciar el programa de fisiatría.

La paciente fue evaluada en la consulta cada 2 semanas hasta los dos primeros meses, presentando una evolución postoperatoria satisfactoria sin tincl o dolor urente, y con la anestesia del territorio del nervio radial en el dorso de la mano que no produce limitaciones para las actividades de vida diaria, se continuo el seguimiento en forma anual hasta los tres años, cuando es dada de alta.

## Discusión

La tenosinovitis estenosante del primer estuche extensor o enfermedad de DeQuervain es una patología común de la mano (20), lo que implica que su resolución quirúrgica se practique con frecuencia; la complicación más común es la neuropraxia de la RSNR, por tracción como lo describe Celester (11); la sección del mismo es infrecuente y en la mayoría de los casos se resuelve con una neurorafia termino terminal, y posterior recuperación de la sensibilidad sin consecuencias. Existe un porcentaje mínimo que tras la sección del nervio pueden presentar un neuroma doloroso, esto fue descrito por primera vez por Ollier en 1811 (18), limitando en forma severa las actividades de vida diaria e inclusive el sueño. Para Fernandez (17)



**Figura 1.** Fotos clínicas del intraoperatorio.

los neuromas dolorosos pueden ser más incapacitantes que la anestesia o la pérdida de la función motora; también puede llevar a problemas de compensación laboral o litigios según Stokvis (19).

Fernandez (17) y Tupper (18) evidencian que los procedimientos no invasivos por parte de fisioterapia, procedimientos mínimamente invasivos como las inyecciones de diferentes agentes, hasta cirugía tipo neulolisis con neurorafias con o sin injerto interpuesto, colgajos de cobertura, pueden dar de buenos a excelentes resultados. Cuando los procedimientos reconstructivos fallan, tenemos a la mano los procedimientos de rescate como la confección del muñón neural, capuchones de silicona y los diferentes tipos de implantaciones.

En esta paciente los métodos no invasivos, mínimamente invasivos y reconstructivos fallaron, ocasionando trastornos personales en las AVD., esto motivo a realizar una cirugía mucho más agresiva para su resolución. La decisión de realizar la implantación ósea en el radio proximal se debió a que el crecimiento de los neuromas son contenidos por la estructura ósea que no es distensible y proporciona un mayor asilamiento, además que a nivel proximal hay una mayor cobertura de partes blandas, todo esto proporciona una mejor protección ante los estímulos mecánicos.

Los neuromas dolorosos son un reto para el cirujano, es una patología que no solo amerita los conocimientos de cómo tratarlos en los diferentes niveles, sino que muchas veces es necesario el apoyo psicológico al paciente. La prevención de esta patología es ser cuidadoso en la intervención quirúrgica de la enfermedad de DeQuervain para evitar las

lesiones nerviosas, y de ocurrir, el tratamiento temprano con la reparación anatómica del nervio puede minimizar la aparición de los neuromas dolorosos.

## Referencias

1. Tiznado G, Sousa-Rodrigues C, Olave, E. Ramo Superficial del Nervio Radial: Amplia Distribución en el Dorso de la Mano. *Int. J. Morphol.* 2012, 30(2):374-8.
2. Folberg CR, Ulson HJ, Benedet Scheidt R. The Superficial Branch of the Radial Nerve: A Morphologic Study. *Rev Bras Ortop.* 2009, 44(1):69-74.
3. Calfee R, Shin S, Weiss P. Neurolysis of the Distal Superficial Radial Nerve for Dysaesthesia due to Nerve Tethering. 2008, *JHS.* 33-E(2): 152-4. doi: 10.1177/1753193407087892
4. Braidwood A. Superficial Radial Neuropathy. *JBJS.* 1975, 57-B(3):380-83.
5. Hu SY, Choi JG, Son BCh. Cheiralgia Paresthetica: An Isolated Neuropathy of the Superficial Branch of the Radial Nerve. *The Nerve.* 2015, 1(1):1-4. doi: org/10.21129/nerve.2015.1.1.1
6. Soon Cho S, Hoon Kim K, Kyu Park B, Hwee Kim D. Superficial radial sensory neuropathy: medial and lateral branch injury. *Muscle & Nerve* 2015, 53(5):690-3. doi: 10.1002/mus.24933
7. Culp R. Wrist and Hand Arthroscopy, Chapter: Complications of Wrist Arthroscopy. *Hand Clinics.* WB Saunders Company. 1999, 15(3):529-35
8. Haller JM, Potter MQ, Sinclair M, Hutchinson DT. Intra-neural Ganglion in Superficial Radial Nerve Mimics de Quervain Tenosynovitis. *J Wrist Surg;* 2014, 3(4):262-4. doi: http://dx.doi.org/10.1055/s-0034-1384746
9. Arroyo J, Delgado J, Fuentes A, Abad J. Tratamiento Quirúrgico de la Tenosinovitis Estenosante de De Quervain. *Patología del Aparato Locomotor.* 2007, 5(2):88-93
10. Celester Barreiro G. Tendinopatía de De Quervain. Revisión de conceptos. *Rev. Iberam. Cir. Mano.* 2009, 37(2):81-8.
11. Bermudez J. Tenosinovitis Estenosante de D'Quervain. Coiffman. *Cirugía de la Mano y Miembro Superior.* Tomo V, Capítulo 430. Editorial Almoca. Bogotá, 2009. pp4191-4.
12. Gündes H, Cirpici Y, Sarlak A, Muezzinoglu S. Prognosis of Wrist Ganglion Operations. *Acta Orthoedica Belgica.* 2000, 66(4):363-67.

13. Critchlow J, Seybold M, Jablecki C. The Superficial Radial Nerve: Techniques for Evaluation. *J of Neurology, Neurosurgery, and Psychiatry*, 1980, 43:929-33.
14. Platzgummer H, Bodner G. Imaging of traumatic Radial Nerve Injuries. Poster No.: P-0141 Congress: ESSR 2013. doi: 10.1594/essr2013/P-0141
15. Birch R. Reparación Nerviosa. En: *Green's Cirugía de la Mano*. Tomo I, Capítulo 30. Madrid: Editorial Marban;2007.
16. Fernández J, Camacho J, Cañedo A. Tratamiento de los Neuromas Dolorosos de la Mano y del Antebrazo. *An Med Asoc Med Hosp ABC* 2004;49(3):109-16
17. Tupper J, Booth D. Treatment of Painful Neuromas of Sensory Nerves in the Hand: A Comparison of Traditional and Newer Methods. *JHS* 1976;1(2):144-51
18. Stokvis A. *Surgical Management of Painful Neuromas*. Rotterdam: Optima Grafische Communicatie; 2010
19. Miot D, Saavedra M, Leon R, Marcano A. Incidencia de las Tenosinovitis en el Servicio de Cirugía de la Mano del HMPC. *Rev SLAOT* 2004;21(2):32-4.