




Osteotomía desrotadora supramaleolar estabilizada con placa LCP en pacientes con torsión tibial *Supramalleolar derotating osteotomy stabilized with LCP plate in patients with tibial torsion*

Oswaldo Marcial Alcalá¹ , Nagib Faysal² , Omar Rodríguez³ .
Fecha de recepción: 10/09/2023. Fecha de aceptación: 10/01/2025

Resumen

Introducción: Los problemas de torsión o andar con las puntas de los pies hacia adentro o hacia fuera preocupan comúnmente a los padres. La corrección quirúrgica de la torsión es necesaria cuando esta se encuentra por fuera de 2 desviaciones estándar de la normalidad y cuando produce disfunción del brazo de palanca o tiene un aspecto estético inaceptable. **Material y métodos:** Se realizó un trabajo retrospectivo, longitudinal y descriptivo, mediante la revisión documental del archivo de historias clínicas del Servicio de Traumatología. Se incluyeron todos los pacientes a los que se les realizó osteotomía desrotadora supramaleolar, estabilizadas con placa LCP, por presentar torsión tibial, durante el periodo de enero de 2012 a agosto de 2023. **Resultados:** Se incluyeron 39 pacientes a los cuales se les realizó 69 osteotomías. 19/39(48,71%) de sexo femenino y 20/39(51,28%) masculino. 2/39(5,12%) presentaron como patología asociada Parálisis Cerebral Infantil. 37/39(94,87%) no tenían patología asociada por lo que se consideró como torsión tibial pura. Sólo 2(5,12%) pacientes presentaron retardo de consolidación y 37(94,87%) pacientes no presentaron complicaciones. **Discusión:** Esta técnica logró una versión adecuada, sin pérdida de la corrección con buena consolidación contribuyendo a la mejoría en la biomecánica de la marcha de todos los pacientes estudiados, el diagnóstico de las variaciones torsionales debe basarse en la historia clínica y el perfil rotacional, el sitio óptimo para la osteotomía desrotadora de tibia debe ser bien planificado y escogido. **Rev Venez Cir Ortop Traumatol, 2025, Vol 57 (1): 40-44.**

Palabras Clave: Deformidades Congénitas de las Extremidades, Ortopedia, Osteotomía, Dispositivos de Fijación Ortopédica, Traumatología.

Nivel de Evidencia: 3b

Abstract

Introduction: Torsion problems or walking with the toes turned in or out are a common concern for parents. Surgical correction of the torsion is necessary when it is outside 2 standard deviations of normality and when it produces dysfunction of the lever arm or has an unacceptable aesthetic appearance. **Material and methods:** A retrospective, longitudinal and descriptive work was carried out, through a documentary review of the clinical records archive of the Traumatology Service. All patients who underwent supramalleolar derotating osteotomy, stabilized with an LCP plate, due to tibial torsion, were included during the period from January 2012 to August 2023. **Results:** 39 patients were included, who underwent 69 osteotomies. 19/39(48.71%) female and 20/39(51.28%) male. 2/39 (5.12%) presented Infantile Cerebral Palsy as an associated pathology. 37/39 (94.87%) did not have associated pathology, which was considered pure tibial torsion. Only 2 (5.12%) patients presented delayed union and 37 (94.87%) patients did not present complications. **Discussion:** Our technique achieved an adequate version, without loss of correction with good consolidation, contributing to the improvement in the biomechanics of gait of all the patients studied, the diagnosis of torsional variations should be based on the clinical history and the rotational profile. The optimal site for the tibial osteotomy must be well planned and chosen. **Rev Venez Cir Ortop Traumatol, 2025, Vol 57 (1): 40-44.**

Key Words: Congenital Limb Deformities, Orthopedics, Osteotomy, Orthopedic Fixation Devices, Traumatology.

Level of evidence: 3b

¹Especialista en Traumatología y Ortopedia. Hospital Universitario Manuel Núñez Tovar, Maturín, Estado Monagas, Venezuela. ²Especialista en Traumatología y Ortopedia. Especialista en Reconstrucción y Alineación de Miembros inferiores. Unidad de Patologías de Rodillas y Miembros Inferiores (UPRYMI) Puerto Ordaz, Estado Bolívar, Venezuela. ³Especialista en Traumatología y Ortopedia. Hospital General Regional Uyapar- IVSS Puerto Ordaz, Estado Bolívar, Venezuela.
Autor de correspondencia: Oswaldo Alberto Marcial. Correo electrónico: osmarcial@gmail.com
Conflictos de interés: Los autores declaran que no existen conflictos de interés. Este trabajo fue realizado con recursos propios sin subvenciones.

Introducción

El crecimiento del niño es un proceso dinámico con periodos alternados de aceleración y desaceleración, cuya variabilidad, de uno a otro, puede ser significativa. Si a esto se le añade la presencia de enfermedades

locales o sistémicas, como: secuelas de lesiones fisiarias, trastornos metabólicos, endocrinológicos o de crecimiento, como displasias óseas, esta variabilidad puede ser enorme. La alteración torsional en los miembros inferiores constituye la primera causa de consulta en ortopedia infantil, y es motivo de preocupación de los padres^{1,2}.

Estas alteraciones normalmente son fisiológicas siendo así un proceso evolutivo y variable en la edad y por lo tanto normalmente no precisan tratamiento. Se debe tener un control evolutivo para poder diagnosticar precozmente si puede haber una patología neurológica o neuromuscular, cuando el proceso fisiológico se altera dando patrones rotacionales anormales. Para ello se debe realizar una anamnesis exhaustiva para tener información valiosa para el control del niño realizando exploraciones de calidad evitándonos así pruebas diagnósticas complementarias de poca utilidad¹.

Cualquiera alteración previa, durante el desarrollo intrauterino del sistema neuromuscular, podrá alterar la postura fetal y traer consecuencias como la torsión tibial².

El primero en describir la torsión tibial fue Le Damany en 1903. Cuando la medición de estas torsiones es superior a dos desviaciones estándar (DE) respecto a la edad e incluso al sexo, se habla de anomalías rotacionales de los miembros inferiores³. Sin embargo, en la gran mayoría, estas variaciones de rotación caen dentro de la amplia gama de normal y no requieren tratamiento¹.

El giro de un hueso a través del eje longitudinal tiene varias denominaciones: versión, rotación y torsión. Según la

Sociedad de Ortopedia Pediátrica de los Estados Unidos, los problemas rotacionales que se encuentran dentro de la normalidad se denominan variaciones rotacionales y aquellos que se encuentren por fuera de la normalidad se denominan deformidades torsionales².

La versión tibial es la diferencia angular entre el eje de la rodilla y el eje transmoleolar. La tibia normal esta rotada lateralmente. Una deformidad torsional puede ser simple, suponiendo un solo nivel, o compleja, que supone la afectación de múltiples segmentos. La torsión tibial interna es la causa más común de andar con la punta de los pies torcidas hacia dentro. A menudo es bilateral. La TTI unilateral es más común en el lado izquierdo. La observación es el mejor tratamiento⁴.

El diagnóstico de las variaciones torsionales se puede realizar mediante la historia clínica y el examen físico evaluando el perfil rotacional, mediante el ángulo muslo-pie (AMP), el cual se realiza con el niño en decúbito prono y las rodillas flexionadas a 90º, el AMP es la diferencia angular entre los ejes del pie y del muslo; la gravedad se obtiene por el AMP menor de -15º grave, menor de -10º moderado, menor de -5º leve, normal de 10 a 15º. También se recomienda valorar la progresión del ángulo del pie (PAP) cuando el niño camina, ésta es la diferencia angular entre el eje del pie y la línea de progresión. Se determina el grado medio de marcha en abducción o aducción de las puntas de los pies, se asigna un valor negativo al modo de caminar con las puntas de los pies torcidas hacia dentro, siendo de -5 a -10º leve, de -10 a -15º moderado, más de -15º es grave y normal es 10º. Stuberg comparo los hallazgos en

tomografías computarizadas y el examen físico obteniendo diferencias poco significativas entre los dos métodos^{3,5-7}.

En la tibia la osteotomía desrotadora en la metáfisis proximal suele realizarse en los casos en que se presente una deformidad angular en este segmento o un malencamamiento patelofemoral^{8,9}. El riesgo de complicaciones neurovasculares es mayor por lo que se recomienda realizarla a nivel distal donde el procedimiento es más simple y con requerimientos mínimos para la fijación y cicatriz cosméticamente aceptable.

Las osteotomías supra maleolares de tibia son una técnica quirúrgica de efectividad demostrada para la corrección de deformidades, restauración del eje mecánico adecuado, aliviando sobrecarga y disminuyendo la progresión del proceso osteodegenerativo, siempre que se realice una buena selección del paciente y una planificación preoperatoria correcta¹⁰.

Esta técnica modificada permite realizar una osteotomía supramaleolar percutánea transversa con broca y osteotomo, al lograr la rotación deseada se fija con una placa LCP de 6 orificios mediante un abordaje medial mínimamente invasivo, se adiciona la confección de un yeso suropedico y se inicia apoyo en el post operatorio inmediato, a las 4 semanas se indica control radiológico, retiro de la inmovilización y deambulación.

Material y métodos

Se realizó un trabajo retrospectivo, longitudinal y descriptivo. Se realizó la

revisión documental del archivo de historias médicas de la Unidad de Patología de Rodillas y miembros inferiores (UPRYMI) de la ciudad de Puerto Ordaz, Estado Bolívar, Venezuela.

Se incluyeron todos los pacientes, de ambos sexos, con diagnóstico de torsión tibial a los cuales se les realizó tratamiento quirúrgico mediante osteotomía desrotadora supramaleolar que fueron estabilizadas con placa LCP desde el 01 de enero de 2012 hasta el 31 de diciembre de 2023.

Se excluyeron paciente con diagnóstico de torsión tibial, que fueron tratados mediante otros métodos u otras osteotomías.

El diagnóstico de los pacientes se realizó con la historia clínica y examen físico evaluando el perfil rotacional mediante el ángulo muslo pie y el ángulo de progresión de la marcha.

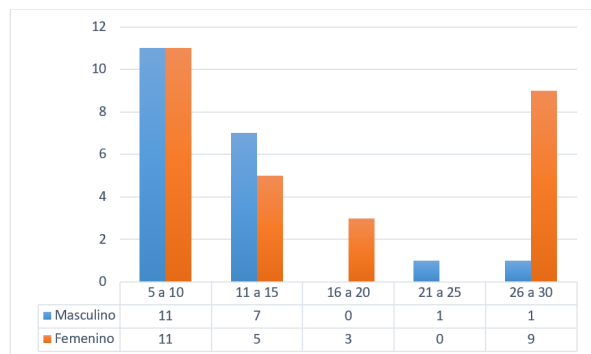
Se elaboró una ficha de recolección de datos por cada paciente que contiene: nombre, edad, sexo, motivo de consulta, diagnóstico, cirugía realizada, evolución y complicaciones como pérdida de la corrección, retraso de consolidación, infección del sitio operatorio, rechazo del material de osteosíntesis.

Resultados

Durante el periodo de estudio se realizaron 69 osteotomías desrotadoras supramaleolares de tibia estabilizadas con placa LCP a 39 pacientes, 19/39(48,71%) de sexo femenino y 20/39(51,28%) masculino. El grupo etario más frecuente tanto para

pacientes femeninos como masculinos fue el de 5 a 10 años (Gráfico 1).

Gráfico 1: Distribución por edad y sexo.



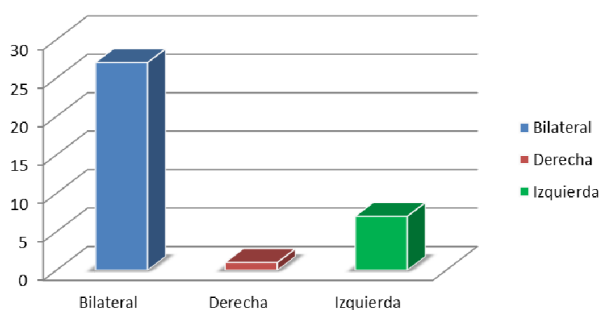
Fuente: Instrumento de recolección de datos.

Con respecto a la lateralidad

2/39(5,12%) presentaron como patología asociada Parálisis Cerebral Infantil, mientras que 37/39(94,87%) no tenían ninguna patología asociada, por lo que se consideró como torsión tibial pura.

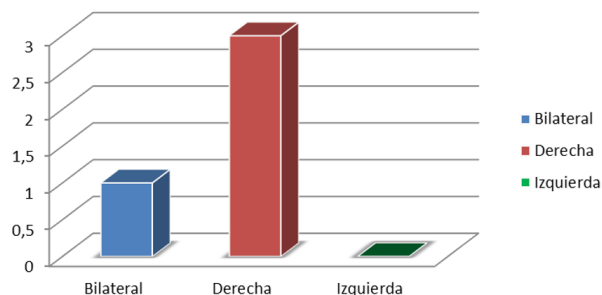
Con respecto a las complicaciones, solo 2(5,12%) pacientes presentaron retardo de consolidación, 37(94,87%) no presentaron complicaciones.

Gráfico 2: Distribución de pacientes con Torsión tibial interna.



Fuente: Instrumento de recolección de datos.

Gráfico 3: Distribución de pacientes con Torsión Tibial Externa.



Fuente: Instrumento de recolección de datos.

Discusión

Las variaciones rotacionales de la tibia pueden causar alteraciones de la marcha y si no corrigen de forma natural van a requerir tratamiento quirúrgico, para el diagnóstico de las variaciones torsionales, Stuber *et al.*⁷ comparó los hallazgos en tomografías computarizadas y el examen físico obteniendo diferencias poco significativas entre los dos métodos, por lo que consideramos que los estudios imagenológicos solo exponen a radiaciones innecesarias a los pacientes y el diagnóstico de las variaciones torsionales debe basarse en el conocimiento del crecimiento y desarrollo normal de los miembros inferiores, la historia clínica y la evaluación del perfil rotacional establecido por Staheli considerando que el tratamiento quirúrgico debe ser indicado siempre que las torsiones se encuentren por fuera de 2 desviaciones estándar de la normalidad y en quienes dicha torsión produzca disfunción del brazo de palanca o aspecto estético inaceptable, la edad de los pacientes que fueron evaluados en este estudio fue superior a los 8 años de edad coincidiendo con la edad recomendada

por Staheli⁴ para realizar la corrección en pacientes con torsión tibial pura, solo un paciente fue intervenido a los 5 años por presentar torsión tibial interna severa asociada a patología neuromuscular, sin embargo el procedimiento logró una versión adecuada contribuyendo a la mejoría en la biomecánica de la marcha de todos los pacientes estudiados.

Seleccionar el nivel de la osteotomía es otro punto clave en el tratamiento quirúrgico de las torsiones tibiales puesto que hay estudios que demuestran la asociación de mayor complicaciones en las osteotomías proximales incluyendo parálisis nerviosas o síndromes compartimentales, aunque debe ser considerada en casos de genu varo, genu valgo o malencamiento patelar, las complicaciones en este estudio solo fueron encontradas en 2 pacientes representando el 5% de la muestra con retardo de consolidación pero se mantuvo el seguimiento clínico y radiológico hasta evidenciar consolidación de la osteotomía por lo que concordamos con los autores que recomiendan como sitio óptimo la osteotomía supramaleolar desrotadora de tibia. Aunque se cuenta con diversos métodos para la estabilización de las osteotomías distales de tibia nuestra técnica que combina el uso de placa LCP con un yeso suropedico, carga en el postquirúrgico inmediato y retiro de la inmovilización a las 4 semanas con evidencia radiológica de buena consolidación de la osteotomía sin pérdida de la corrección coincide con Selber *et al.*⁸ quienes sugieren el uso de una placa bloqueada en T frente al uso de AK cruzados y yeso pero con la desventaja de tener que someter al paciente a una

segunda cirugía para el retiro del material de osteosíntesis.

Referencias

1. Pons F. Importancia de las torsiones tibiales en el desarrollo infantil de los 4 a 7 años. [Trabajo final de grado]. Barcelona: Universitat de Barcelona; 2015, 48.
2. Rosselli P, Duplat JL, Uribe I, Turriago C. Crecimiento y desarrollo esquelético. Ortopedia Infantil. 1ra Ed. Colombia: Editorial Medica Panamericana; 2005.
3. Oliveros J, Mendoza L, Forestieri F, Quiñonez J, Melgar J. Manejo quirúrgico de la marcha por torsión tibial interna en niños. Acta Ortop Mex. 2020;34(5):267-271. DOI:10.35366/97986.
4. Staheli LT. Ortopedia pediátrica. 1ra Ed. España. Editorial Marbán; 2003.
5. de Pablos J, Duart J. Capítulo 15: Trastornos angulares y rotacionales constitucionales de la extremidad inferior. En: Ortopedia infantil para residentes. Sociedad Española de Ortopedia Pediátrica; 2019.
6. Sarikaya IA, Seker A, Erdal OA, Talmac MA, Inan M. Minimally invasive plate osteosynthesis for tibial derotation osteotomies in children with cerebral palsy. Acta Orthop Traumatol Turc. 2018;52(5):352-356. DOI: 10.1016/j.aott.2018.02.003.
7. Stuber W, Temme J, Kaplan P, Clarke A, Fuchs R. Measurement of tibial torsion and thigh-foot angle using goniometry and computed tomography. Clin Orthop Relat Res. 1991;(272):208-12.
8. Selber P, Filho E, Dallalana R, Pirpiris M, Natrass G, Graham H. Supramalleolar derotation osteotomy of the tibia, with T plate fixation. Technique and results in patients with neuromuscular disease. J Bone Joint Surg Br. 2004;86(8):1170-5. DOI: 10.1302/0301-620x.86b8.14479.
9. Paley, D. Rotation and Angulation-Rotation Deformities. En: Principles of Deformity Correction. Springer, Berlin, Heidelberg. 2002. DOI: 10.1007/978-3-642-59373-4_9
10. González J, Mora E, Matas M, Albertí G. Osteotomía supramaleolares de tibia. En: 56 Congreso. Sociedad Española de Cirugía Ortopédica y Traumatología. 2019.