

## Artroplastia de Revisión de Cadera: Revisando los acetábulos con pérdida ósea "Correr, Llorar o Referir"

Dr. Gustavo A. García Rangel\*, Dr. Rafael Paiva Paiva\*\*, Dr. Alberto, Pinto\*\*\*, Dr. Angel Robles\*\*\*, Dr. Francisco Grieco\*\*\*\*

Dr. Gustavo A. García Rangel, Dr. Rafael Paiva Paiva, Dr. Alberto, Pinto, Dr. Angel Robles, Dr. Francisco Grieco. **Evolución de una Artroplastia de Revisión de Cadera: Revisando los acetábulos con pérdida ósea "Correr, Llorar o Referir"** Revista Venezolana de Cirugía Ortopédica y Traumatología. Vol. 35 N° 1, 2003.

### Resumen

El aflojamiento de los componentes cementados o no en artroplastia primaria de cadera siempre va acompañado de pérdida de la reserva ósea del paciente. Hay muchas opciones para la reconstrucción de los defectos acetabulares y femorales. Presentamos nuestros primeros resultados en reconstrucción acetabular de 31 pacientes con 33 caderas dolorosas secuela de cirugía anterior que ingresaron a nuestra Unidad de Cirugía de Artritis entre Febrero 1997 y Mayo 2002. El promedio de edad fue de 56,8 (26-92) años. El sexo predominante fue el masculino 1,3:1 femenino. La cadera más afectada fue la derecha. La etiología más frecuente fue el Aflojamiento Aséptico de Artroplastia total de Cadera Cementada 45,45% (15). Los defectos acetabulares no contenidos menor del 50% del acetábulo representaron 45.45% (15) y no contenidos mayor 50% acetábulo, 39.40% (13). El procedimiento quirúrgico más empleado para la reconstrucción acetabular fue la Mega copa 30.30% (10) y el Techo de Reconstrucción 27.28% (9). Utilizamos el injerto morselizado compactado en todos los casos y necesitamos de aloinjerto estructural en el 6,06% (2) de los casos. Tuvimos 23.33% (7) de complicaciones post quirúrgicas. El seguimiento fue en promedio de 24.5 (1,5-63) meses. El alivio del dolor se obtuvo en el 93,54% (29) casos. Hasta los momentos no hemos tenido tasa de reoperación por causa de falla acetabular.

**Palabras clave:** cadera- pérdida ósea -Artroplastia revisión aloinjerto- Sulfato de Calcio

### Abstract

Loosening of primary cemented and noncemented components of total hip arthroplasties always is accompanied by a loss of bone stock. There are several options for reconstruction of the acetabular and femoral defects. We present our first results for reconstruction acetabular defects in 31 patients with con 33 painfull hip, secuel previous surgery. They were admitted to our Unit of Arthritis Surgery, between February 1997 to May 2002. The average age was 56,8 (26-92) years. The sex relation was male 1,3:1 female. The right hip was more affected. The ethiology most frequent was Aseptic Loosening after cemented total hip arthroplasty in 45.45% (15). The acetabular defects (Gross) were noncontained less 50% of the acetabulum 45.45% (15) and noncontained more 50% of the acetabulum, 39.40% (13). The surgical proceeding most used for reconstruction of the acetabulum was Jumbo Cups 30.30% (10) and the Reconstruction Ring o Roof 27.28% (9). We used the impact morselized allograft in all cases. We need structural allograft in 6.06% (2) patients. We had 23.33% (7) of complications post - surgery. The average of follow -up was 24.5 (1.5-63) months. The relief of the pain was obtained in the 93,54% (29) patients. At the moment of this study we have had no reoperations for failed of the acetabulum reconstruction.

**Key word:** Hip- bone loss - Arthroplastia revision allograft- Sulfato de Calcio

\* Miembro de la Unidad de Cirugía de Artritis. Médico Adjunto del Servicio de Traumatología II del Hospital Miguel Pérez Carreño.

\*\* Director de Unidad de Cirugía de Artritis.

\*\*\* Miembro de la Unidad de Cirugía de Artritis.

\*\*\*\* Miembro de la Unidad de Cirugía de Artritis. Médico Adjunto del Servicio de Traumatología I

Aceptado Noviembre 2002

### INTRODUCCIÓN

El principal problema en cirugías de revisión de artroplastias cementadas y no cementadas es la pérdida de hueso inducido por el mismo proceso de aflojamiento y por los procedimientos quirúrgicos que se realizaran para remover los componentes y el cemento, es por eso que

hoy en día la cirugía de revisión del acetábulo fallido representa uno de los mayores retos en ortopedia.

Las metas de la revisión acetabular son restaurar la anatomía y proveer fijación estable del nuevo componente acetabular. Para el cirujano la mayor preocupación será la capacidad de obtener fijación estable en el hueso huésped<sup>2,8</sup>.

La deficiencia del stock óseo debería ser identificada y clasificada para planificar apropiadamente la cirugía sobre el lado acetabular. El proceso de aflojamiento a menudo resulta en la combinación de defectos cavitarios - segmentarios y mediales periféricos.

El Comité de Cadera y Rodilla de la Asociación Americana de Cirujanos Ortopédicos (AAOS) clasificó los defectos acetabulares en tipo 1: segmentarios; tipo 2: cavitarios; tipo 3: segmentarios + cavitarios; tipo 4: disociación pélvica y tipo 5: fusión de cadera. La opción reconstructiva dependerá del tipo de defecto<sup>2</sup>.

La mayoría de los defectos óseos pueden ser definidos por rutina radiológica pero en ocasiones las proyecciones radiológicas de Judet son útiles para definir las columnas anterior y posterior. La definición final del defecto puede ser hecha intraoperatoriamente y puede ser más extenso de lo que estaba planificado<sup>8</sup>.

Nosotros usaremos la clasificación funcional de los defectos acetabulares de Allan Gross<sup>8</sup> que permite planificar la cirugía de revisión: tipo 1: defectos contenidos (cavitarios); tipo 2: defectos no contenidos (segmentarios) a) menos del 50% del acetábulo afectado y b) mayor del 50% acetábulo afectado.

Muchos autores tienen la tendencia para la reconstrucción acetabular de usar grandes copas o jumbo no cementadas, otros prefieren copas cementadas + aloinjerto estructural o no, otros elevación del centro de la cadera, otros copas acetabulares modificadas y otros prefieren los techos de reconstrucción sólo o con injerto, de acuerdo al defecto<sup>2,7,8,15,18</sup>.

Presentamos nuestros resultados con diferentes técnicas para manejar y restaurar el déficit óseo en cirugía de revisión acetabular.

## MATERIALES Y MÉTODOS

Entre Feb 1.997 y Mayo 2.002 se ingresaron a la Unidad de Cirugía de Artritis 31 pacientes con 33 caderas doloro-

sas. El grupo de estudio está integrado por pacientes con antecedentes de cirugía de cadera que fracasaron por alguna u otra causa y que después se planificaron para cirugía de revisión de cadera.

Los parámetros de inclusión para el presente estudio fueron: pacientes de ambos sexos y susceptibles para realizarse la cirugía.

Los criterios de exclusión fueron aquellos pacientes con antecedente de Demencia Senil, lesión neurológica, antecedente psiquiátrico, contraindicación quirúrgica y no-aceptación de la cirugía por parte del paciente y/o familiares.

El promedio de edad fue 56,8 (26-92) años. El sexo predominante fue el masculino en una relación 1,3:1 por femenino. Todos los pacientes tenían antecedente de cirugía previa de la cadera. La cadera afecta fue la derecha 63,63 % (21) en relación con la izquierda 36,3 7% (12). [Ver Apéndice- Cuadro 1]

La etiología de las patologías fue: Aflojamiento Aséptico Artroplastia total de Cadera Cementadas 15 (45,45%). Aflojamiento Séptico Artroplastia total de Cadera 8 (24,24%). Luxaciones protésicas por migración de componente acetabular 4 (12,12%). Aflojamiento Aséptico Hemiprotesis Thompson + Protrusión acetabular 3 (9,09%). Osteoartrosis post traumática de cadera por fractura de acetábulo operada fallida 2 (6,06%). Osteoartrosis post traumática de cadera por migración pélvica DHS 1 (3,03%). [Ver Apéndice -Gráfico 1].

A todos los pacientes se le realizaron exámenes de laboratorio de rutina preoperatorio, Proteínas totales y fraccionadas, Proteína C Reactiva cuantificada, tipiaje, evaluación cardiovascular, ginecológica o urológica y odontológica, y de acuerdo a patologías sistémicas asociadas las evaluaciones pertinentes.

Los pacientes con antecedentes de infección protésica, se les realizó controles de Velocidad de Sedimentación Globular y Proteína C Reactiva cuantificada, aspiración de cadera. Aquellos con los índices para infección normalizados se le realizó cirugía de recambio en un solo tiempo, aquellos con infección activa se manejó con cirugía de recambio en dos tiempos al tener los índices de infección normalizados.

Se realizaron estudios radiológicos AP de cadera centrada en pubis, lateral con inclusión de fémur completo afectado y contralateral en el pre-operatorio, que demostraron los diagnósticos presentados.

## APÉNDICE

Cuadro 1. Artroplastia de Revisión de Cadera. El Acetabulo. UCIART. Feb 1997- May 2002

Nombre	Edad	IDX	Acel	Fémur	Pre-op	Cirugía	Prótesis	Pos -op	Complicaciones
Elvis Pino 2-97	26	AAATCD+ACVD+AD	3	1	60	JC+M+VL+Híbrido	Precisión	80	
Celio Blanco 3-97	64	AAATCO	3	2	60	JC+M+VC+ NoCemen	Osteon	90	
Rosalía Sena 05-97	62	LXATC + Obesidad	2	1	60	JC+M+VC+NoCem	Osteon	90	
Gloria Arteaga 6-97	52	AAATCI	3	2	70	TSosten+M+VL+Cen,	Precisión	90	-
Carlos Ascanio 11-98	49	ASATCD+Cad balante	2	1	60	JC+M+VC+Cemen	Osteon	90	Dolor glúteo
Baldomero Ferrero 01-99	74	AAATCD	3	2	60	JC+M+ VL+NoCem	Osteon	90	
Emiro Gonzalez 3-99	52	AAATCD	3	1	60	JC+M+VC+NoCemen	Osteon	90	
Juan Longa 4-99	48	AAATCI+FX periprot+LX	2	3	60	JC+M+VL+APEM+Cem	Osteon	90	
Eilen Perez 8-99	28	AAATCD	2	2	60	JC+M+VL+NoCem	Osteon	90	
Eilen Perez 11-99	29	AAATCI	2	1	60	JC+M+VL+NoCem	Osteon	90	
Isabel Gutierrez 12-99	74	OAPTD+ThmpsPA+Fxperipr	3	2	60	Ma+M+VL+Ma+Cem	Osteon	60	Demencia senil
Nelly rojas 01-00	54	AAATCI	3	2	60	TR+M+SC+VLCemen	Spect-CT	90	
Franklin Torres 07-00	45	AAATCI	3	2	60	TSosten+M+VC+NoCem	Cfit-Muller	90	90
Hermes Palacios 8-00	53	AAATCD	3	2	70	JC+M+VL NoCement	AML	80	Copa insufic. Dolor
Antonio Ferreira 9-00	60	AAATCD	3	3	60	JC+M+VL NoCement	AML	90	Copa Insufic.No dol
Melquicede Hernandez 10-00	40	OAPTCI x FX acetabul ope	2		60	JC+AICF+VC+NoCemen	Perf	90	
Carmen De Freitas 10-00	65	AAATCI	2	1	60	TR+M+SC+VL Ibrida	Wag-Ganz	90	
Alberto Tochon 10-00	36	LXATCD+LES+Infección	2	1	60	TR+M+SC+VL Ibrida	Met-Ganz		Fallece TEP
Audia Almao 11-00	55	AAATCD+EA	3	3	60	TR+M+SC+VL Cemen	Spect-CT	90	
Maria Almeida 11-00	78	ASATCD+cadera balante	2	3	60	JC+M+VL+APEM+Cem	Osteon	80	Dolor rodilla
Camilo Sequini 12-00	76	LxATCI+	2	1	60	JC+M+VC+Cemen	Elite P	70	I M
Angel Arrijos 12-00	91	DHS fallido+OAPTCI+Migra	2	2	60	JC+M+VC+Cemen	Spect-	80	I M
Victorino Marquez 01-01	45	OAPTCI x FX acetabul ope	2		60	JC+AICF+VC+NoCem	Perf-	90	
Fcisco Hernandez 02-01	55	AAATCD+VAROFEM	2	3	60	JC+M+VL+Cemen	Osteon	90	Dolor muslo raro
Esther Garcia 03-01	74	ASATCD	2	3	60	Ma+M+SC+APEM+Cem	Perf+Ma B	85	Infección + Hernia dis
Audia Almao 04-01	56	AAATCI+EA	3	3	60	TR+M+SC+VL Híbrida	Perf-Ganz	90	
Flor Siso 04-01	77	LxATCI+	3	1	60	JC+M+SC+ VC+Cemen	Perf	90	
Rafí Samarjian 06-01	34	AAATCD+Fxperi+Lx+IRC	2	3	60	TR+M+SC+VL Híbrida	Virtec-Ganz	90	Hemodialis- Lx
Antonio Fattal 06-01	71	ASATCI	2	2	60	JC+M+VL+ APL+Cemen	Osteon	90	Infección superficial
Maria Herrera 01-02	73	AAATCD+LX copa	2	1	60	TR+M+VC Cement	Met-Gano	60	LX
Victor Ríos 03-02	38	AAATCD+Bipolar+protru	3	3	60	TR+M+SC+VL Híbrida	Virtec-B-S	90	LX - Infección
Ana Oviedo 04-02	70	OAPTCI+Thomps+Ps Tr	2	2	60	JC+M+ VL+NoCem	Perf	90	L X-Infección
Melvis Onate 05-02	40	ASATCD+Cad Balante+IIRC	3	3	60	TR+M+SC+PNC+cemen	Perf+BS	90	

Fuente UCIART.

Abreviaciones.

OAPTC: OsteoArtrosis Post Traumática de Cadera

Fxperi: fractura periprotésica

AAATC: Aflojamiento Aséptico de Artroplastia Total de Cadera

ASATC: Aflojamiento Séptico de Artroplastia Total de Cadera

LxATC: Luxación de Artroplastia Total de Cadera

Ps: Pseudoartrosis.

CV aroform: Consolidación viciosa en Varo femoral

CD: Cadera Derecha

CI: Cadera Izquierda

ATCRD: Artroplastia Total de Cadera de Revisión Derecha

ATCRI: Artroplastia Total de Cadera de Revisión Izquierda

im: Injerto morselizado.

APE: Aloinjerto Proximal Estructural.

JC: Jumbo copas.

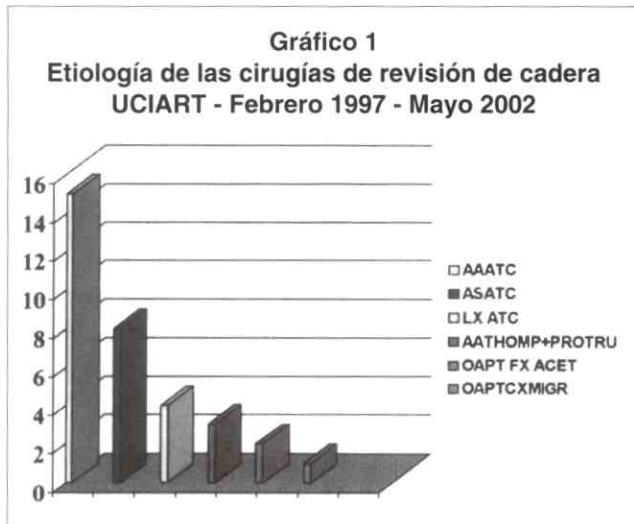
RRA: Ring Refuerzo Acetabular.

IM: Infarto del miocardio.

EBPOC: Enfermedad Bronco Pulmonar Obstructiva Crónica

IR: Infección Respiratoria

IRC: Insuficiencia Renal Crónica



Fuente: Archivo UCIART

Todos los pacientes recibieron como profilaxis previa a su cirugía Cefazolina y Amikacina EV, para aquellos casos de revisión séptica los antibióticos fueron dirigidos por sensibilidad previa. Para profilaxis Tromboembolismo Pulmonar se indicó Clexane y medias de compresión mediana. Se administró Ranitidina IV para proteger área gastroduodenal.

Los pacientes fueron llevados a sala de pabellón convencional, y bajo anestesia general en decúbito lateral se realizaron en 29 pacientes, abordaje anterolateral o lateral directo y en 2 pacientes que tenían cirugía anterior fallida de fractura de ceja posterior acetabular, se le realizó abordaje posterolateral.

**Abordaje anterolateral o lateral directo modificado:** incisión en piel desde el punto medio transversal del trocánter mayor, prolongación distal siguiendo la diáfisis femoral extendiéndose según el caso y prolongación proximal curvándose sobre la nalga para terminar en una línea que cae verticalmente desde la espina iliaca anterosuperior en dirección posterior; en la parte profunda después de seccionar la fascia lata en el mismo sentido de la incisión, se identifica la inserción del glúteo medio en el trocánter mayor, con una incisión transversal se libera el tercio anterior de la inserción distal del glúteo medio en la cara lateral del trocánter mayor, se libera el tendón del glúteo menor, la incisión sobre la cara lateral del trocánter se extiende en sentido distal en forma de curva suavizada y luego rectificadas a través del vasto lateral, luego abordaje anterior de la articulación, luxación anterior y exposición acetabular. En 11 (33,33%) pacientes con este abordaje se realizó osteotomía transfemoral para una mejor exposición y re-

construcción acetabular, así mismo rapidez en el retiro del vástago femoral y del cemento.

**Abordaje posterolateral:** incisión en piel desde la espina iliaca posteroinferior pasando por el centro del trocánter mayor hasta el tercio proximal del fémur con extensión más allá según el caso, sección de la fascia lata en el sentido de la incisión de piel, desinserción de pelvitrocantéricos, abordaje posterior de la cadera y luxación posterior, exposición acetabular. Los pacientes con fracturas periprotésicas y pseudoartrosis del trocánter mayor facilitaron la exposición acetabular. Un pin fue insertado en la cercanía de la cresta iliaca y otra marca se hizo en la parte inferior del trocánter mayor, como referencia para la longitud del miembro. Después de la luxación, retiro del vástago en aquellos casos de revisión protésica, se preparó el lecho femoral, entonces el acetábulo fue revisado, se retira la copa acetabular cementada o no, se remueve el cemento tratando de dejar al máximo el hueso huésped, remoción de las membranas y es entonces cuando el defecto es definido por visualización, palpación y uso de copas de prueba.

Los defectos acetabulares apreciados según la clasificación de Gross<sup>8</sup>, fueron defectos no contenidos < 50% del acetábulo comprometido 15 (45,45%) de los casos; defectos no contenidos > 50% del acetábulo comprometido 13 (39,40%) de los casos y defectos acetabulares contenidos 5 (15,15%).

## EVALUACIÓN CLÍNICA Y RADIOLÓGICA

Todos los pacientes fueron evaluados en el preoperatorio y prospectivamente en el postoperatorio. A los quince días se le realizaron visitas domiciliarias y luego control por consultorio a las seis semanas, tercer, sexto y doceavo mes y después controles anuales.

Se utilizaron dos sistemas de evaluación para la cadera de acuerdo al grupo etario. Escala de evaluación de la cadera modificada de Harris: menores de 70 años<sup>10</sup> y el Sistema de Clasificación de Gustilo y Bunham para aquellos mayores de 70 años.

El Sistema de Clasificación de Gustilo y Bunham tanto en el pre y postoperatorio: Clase I, paciente sedentario y camina sólo dentro de la casa. Clase II, paciente participa en ciertas actividades de la casa y es capaz de caminar distancia limitadas. Clase III, paciente quien trabaja todo el día dentro y fuera de la casa y participa en actividades como golf o natación. Clase IV, paciente muy activo, realiza labores manuales duras o participa en actividades deportivas vigorosas<sup>9</sup>.

El éxito radiológico fue definido en base a una copa estable (no migración de la copa o fractura del cemento), y no necesidad de cirugía adicional por causas acetabular<sup>13</sup>. El injerto óseo fue evaluado radiológicamente por la evidencia de unión ósea, puentes trabeculares en la interfase donante-huésped, fractura o fragmentación (aloinjerto estructurado) y por la reabsorción del injerto. La reabsorción fue medida en radiografías de pelvis, grado menor: <1/3 de reabsorción; grado moderado: 1/3-1/2 reabsorción y grado severo: >1/2 reabsorción del injerto. La migración fue medida en dirección superior y medial usando la esquina superlateral del agujero obturados como referencia.

El tiempo de seguimiento de los pacientes post cirugía fue en promedio de 24,5 meses con un rango de 1,5 - 63 meses.

Las reconstrucciones acetabulares se realizaron con Copa Gigantes o Jumbo no cementadas atornilladas 10 (30,30%).

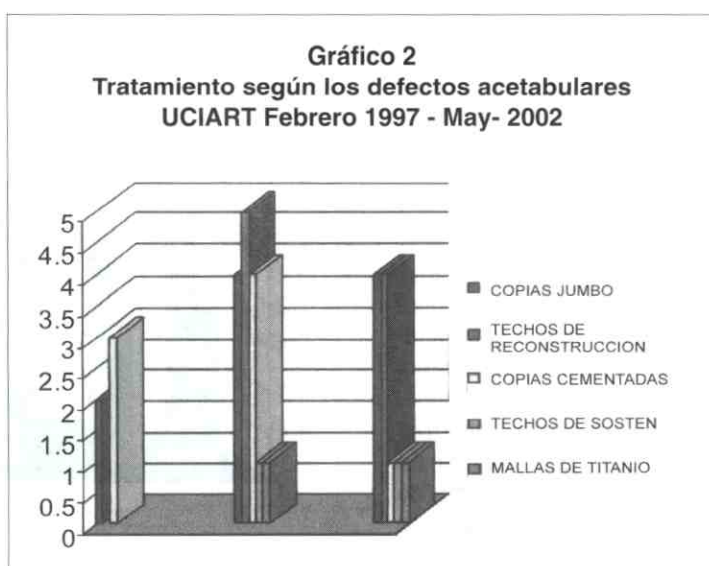
Copas cementadas 8(24,24%). Techos de reconstrucción acetabular 9 (27,28%) [se usaron tipo Ganz 5 (15,16%), tipo Burch - Schneider 4 (12,12%)]. Techos de sostén tipo Muller 2 (6,06%). Mallas de titanio 2 (6,06%) y Copas no cementadas convencionales atornilladas 2 (6,06%).

Según el tipo de defecto utilizamos para los defectos contenidos 5(15,15%): 2 Copas Gigantes o Jumbo no cementadas atornilladas y 3 copas cementadas. Para los defectos no contenidos <50% del acetábulo comprometido 15 (45,45%): 4 Copas Gigantes o Jumbo no cementadas atornilladas, 4 copas cementadas, 5 techos de reconstrucción, 1 caso con techo de sostén y 1 caso con malla de titanio. Finalmente para los defectos no contenidos >50% del acetábulo comprometido 13 (39,40%) se usaron: 4 Copa Gigantes o Jumbo no cementadas atornilladas, 2 copas no cementadas convencionales, 1 copa cementada, 4 techos de reconstrucción, 1 caso con techo de sostén y 1 caso con malla de titanio. (Ver Apéndice. Tabla 1. Gráfico 2)

**Tabla 1. Tipo de Tratamiento de los defectos acetabulares UCIART Febrero 1997 - Mayo 2002. Grafico 4**

	Contenidos	N-C <50%	N-C >50%	Total
Copas Jumbo	2	4	4	10 (30,30%)
Copas Cementadas	3	4	1	8 (24,24%)
Techos de reconstrucción		5	4	9 (27,28%)
Techos de sostén		1	1	2 (6,06%)
Mallas de Titanio		1	1	2 (6,06%)
Copas convencionales no cm.			2	2 (6,06%)
Total	5 (15,15%)	15 (45,45%)		33 (100%)

Fuente UCIART



Fuente: Archivo UCIART

Con respecto al uso de injerto y sustituto óseo estuvo relacionado con el tamaño del defecto. A todos los casos se le aportó injerto córtico esponjosa morselizado (Banco de Hueso de Miami). Sulfato de Calcio (Osteoset) 9 (27,28%) pacientes. Aloinjerto estructural (cóndilos) 2 (6,06%). Los pacientes con luxación recurrente de prótesis de cadera se le reorientó la versión del acetábulo. Las copas acetabulares usadas fueron Osteonics 11 (33,33%), Wriath Medical 6 (18,18%), Smith - ephews 4 (12,12%), DePuy 3 (9,10%), Sulzer 6 (18,18%), Howmedica 2 (6,06%). Corin 1 (3,03%). Del total de techos acetabulares usados fueron de Sulzer 7 (63,64%), Smith – Nephwes 2 (18,18%), Howmedica 1 (9,09%) y Corin 1 (9,09%). Todas las mallas de titanio fueron de Biomet.

El tiempo quirúrgico fue en promedio de 3,5 horas (rango: 2.5-4 horas). A todos los pacientes se le colocó hemovack por 48 horas para luego ser retirado. Los pacientes recibieron transfusiones sanguíneas en promedio de 2 (rango 2-4) Unidades de Concentrado Globular. El promedio de estancia hospitalaria fue 6,9 días (rango: 4-30 días) y dependió de la presencia de complicaciones. El paciente más anciano del grupo presentó complicación cardiopulmonar en el post operatorio, ameritando más días de hospitalización.

Los pacientes recibieron asistencia fisiátrica respiratoria inmediata y muscular mediata dependiendo de presencia de complicaciones médicas. Aquellos que no tuvieron complicaciones se les permitió la descarga parcial de peso <25% con andadera o dos muletas desde el segundo día.

El incremento en el post operatorio de más de 30 puntos para los <70 años y para los >70 años el ascenso a un mejor nivel de la escala, no revisiones por causa femoral, unión del injerto al huésped, la estabilidad protésica y la satisfacción del paciente fueron considerada para los buenos y excelentes resultados.

## RESULTADOS

### Complicaciones

Las tasa de cirugía de revisión post operatoria fue 7 (23.33%) por causas ajenas aparentemente a la reconstrucción acetabular. Las causas fueron dos casos de infección profunda (6,65%) con cultivo positivo para infección con antecedente de infección protésica en el preoperatorio que ameritó antibióticos parenterales por ocho semanas más debridamiento quirúrgico sin retiro de componentes, con remisión de la infección. Dos casos de drenaje abundante serohemático (6,65%) con cultivos negativos para infección que ameritó drenaje y limpieza

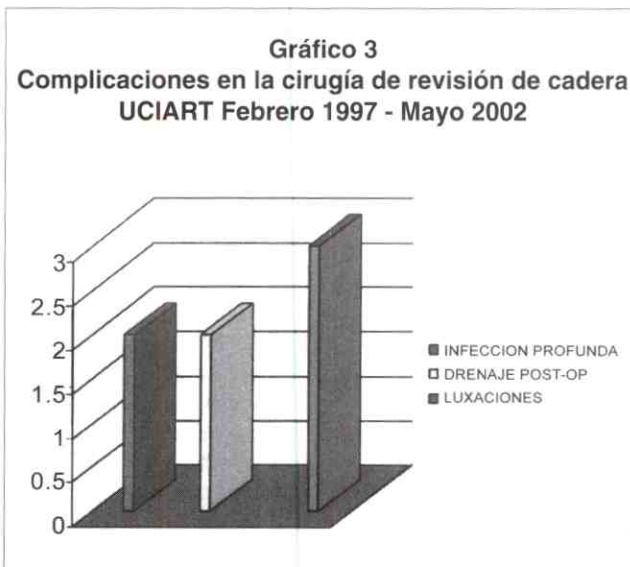
quirúrgica, con remisión completa. Estos pacientes habían recibido aporte de aloinjerto estructural masivo en el fémur. Tres casos de luxación (10,0%) postoperatoria. Un caso de luxación inveterada por más de tres años. Otro con antecedente de pseudoartrosis femoral. El último paciente nefrópata en programa de hemodiálisis presentaba en el preoperatorio fractura - luxación de artroplastia total de cadera cementada floja y estuvo postrado dos meses antes de la cirugía. A los dos primeros pacientes se le corrigió la luxación en forma cerrada, con evolución favorable. El paciente nefrópata también con drenaje abundante sero hemático se le realizó cirugía de revisión y se demostró necrosis muscular severa del vasto lateral, los componentes estaban bien orientados, pero debido a la laxitud importante de las partes blandas ameritó aumentación del polietileno, colocación de férula en extensión de rodilla y se recuperó después de tres meses de la cirugía con éxito la estabilidad de la cadera y por ende la marcha. (Apéndice. Gráfico 3)

De los casos de luxación, en dos se habían utilizados techos acetabulares para la reconstrucción, aparentemente no se encontró relación con la luxación.

Dos pacientes ancianos (6,45%) presentaron infarto del miocardio que ameritó su traslado y observación en Unidad de Terapia Intensiva.

Un paciente anciano desarrolló dos años después Demencia Senil, siendo sacado del estudio.

Los pacientes que tuvieron complicaciones médicas importantes presentaron úlceras de decúbito relacionadas



Fuente: Archivo UCIART

con el decúbito prolongado, las cuales mejoraron con tratamiento médico a base de cremas, movilización en cama y uso de colchón antiescaras.

### **Mortalidad**

Un caso de mortalidad a los dos meses de post-operatorio por Trombo Embolismo Pulmonar en un paciente joven con Lupus Eritematoso Sistémico de base.

### **Dolor**

El dolor disminuyó dramáticamente después de la cirugía de revisión de la cadera. Los registros de los treinta y un pacientes en el preoperatorio demostró que todos los pacientes presentaban dolor incapacitante. A los dos años de seguimiento en promedio 25 (83,33%) estaban sin dolor. 3(10%) tenían dolor moderado y 2 (6,67%) dolor leve ocasional.

### **Resultados funcionales**

De los pacientes menores de 70 años según la escala de Harris, en el preoperatorio todos estaban por debajo de 60 puntos. A los tres meses de post operatorio los pacientes habían logrado 80-90 puntos.

Para los nueve pacientes mayores de 70 años, según la escala de Gustilo y Bunham. La capacidad de realizar labores manuales, actividades diarias dentro y fuera de la casa, distancia que podían caminar antes y después de la cirugía fue evaluada. En el preoperatorio, siete de los pacientes estaban postrados. Dos pacientes se desplazaban dentro y fuera del hogar con bastón de cuatro puntos.

Los resultados postoperatorios en cuanto a la función, pudo ser evaluada mejor después de los tres meses, ya que mucho de éstos pacientes tenían más de un año sin caminar y tenían miedo de hacerlo. A los tres y seis meses de post operatorio, seis se desplazaban dentro del hogar, de estos sólo tres realizaban labores manuales y tres no. Tres caminan fuera del hogar y de estos dos trabajan independiente.

### **Satisfacción del paciente**

De los veintinueve pacientes que continúan en el estudio, 28 (96,55%) están satisfecho con el procedimiento por haber mejorado su función y eliminado el dolor. Y sólo una paciente >70 años (3,45%) está insatisfecha.

### **Análisis Radiológico**

Las radiografías fueron hechas en los controles clínicos al mes, tres meses, doce meses y luego control anual post operatorio. Ninguno de los caso demostró migración o aflojamiento de la copa o de los techos. En todos había integración del injerto.

En 28 (93,33%) de los pacientes con reconstrucciones acetabulares tuvimos clínica y radiológicamente éxito. Sólo en dos (6,7%) pacientes está planteado una nueva cirugía de revisión por causa acetabular copa pequeña en defecto acetabular grande debido a no disponibilidad de la casa comercial de copas acetabulares gigantes al momento de la cirugía. Uno de los pacientes tiene dolor actualmente.

### **DISCUSIÓN**

Las metas de la cirugía de revisión de la cadera son restaurar la anatomía de la cadera y conseguir un interfase estable entre el implante y el hueso. Esto puede ser difícil de conseguir si hay pérdida de la masa ósea. Los defectos de hueso pueden ser clasificados funcionalmente como contenidos o no contenidos. Los defectos contenidos pueden ser tratados más fácilmente que los defectos no contenidos porque por definición el acetábulo aunque debilitado y dilatado todavía tiene las columnas intactas. Los defectos no contenidos son segmentarios y hay una pérdida de una parte del borde acetabular y de la columna adyacente<sup>1,3,6,8,12,14,16,17</sup>.

Muchos cirujanos están de acuerdo con el uso de aloinjerto morselizado para restaurar los defectos acetabulares, particularmente los contenidos<sup>2,7,8,15</sup>.

Los defectos contenidos o cavitarios presentan un acetábulo protruido con columnas intactas, pueden ser localizado solamente en la parte profunda del acetábulo. Un defecto no contenido es un segmento en donde hay pérdida del espesor del hueso que involucra el borde o ring acetabular y la columna acetabular anterior o posterior adyacente.

Los defectos contenidos pueden ser tratados por una copa gigante o jumbo no cementada si el contacto puede ser hecho con más del 50% de hueso huésped sangrante o una copa cementada + injerto impactado con techo de sostén. Todas éstas técnicas se acompañan de injerto morselizado. Los defectos no contenidos que involucran menos del 50 % del acetábulo pueden ser tratados por elevación del centro de la cadera, un aloinjerto estructural que soporte menos del 50 % de la copa o una copa oblonga<sup>4,7,8,15,18</sup>.

Los defectos no contenidos que involucren más del 50% del acetábulo bajo algunas circunstancias pueden ser tratados por elevación del centro de la cadera si hay buen contacto con hueso sangrante<sup>18</sup>.

Para reconstruir acetábulo en pacientes jóvenes con alta demanda física se prefiere combinar aloinjerto compactado con una copa no cementada. Sin embargo, si el contacto no puede ser hecho con al menos el 50% del hueso huésped, entonces un techo es usado como sostén puente para soportar el hueso impactado y la copa debe ser cementada dentro del ring o techo. Un techo o ring de refuerzo del tipo Muller (Sulzer) es usado si puede ser apoyado contra el hueso huésped superior e inferiormente. Si el defecto contenido afecta totalmente al acetábulo, entonces se debería usar un ring o techo de reconstrucción que se extienda desde el iliaco hasta el isquion. Si el techo de refuerzo está colocado enteramente sobre el aloinjerto morselizado y no sobre el hueso huésped, pudiera fallar. Entonces es necesario usar un techo de reconstrucción tipo Burch -Schneider (Sulzer) que se extienda desde el iliaco al isquion<sup>2,8</sup>.

El uso de aloinjerto morselizado impactado ha estado ganando aceptación universal para los defectos contenidos acetabulares, siendo la principal variable la elección del implante, no cementado o cementado y si es cementado con techo o malla. La viabilidad del lecho acetabular en la cirugía de revisión ha sido mostrada aún en artroplastia primaria cementada. Esto provee una base fértil para la remodelación del hueso morselizado, lo cual ha sido mostrado radiológicamente y por biopsia<sup>8</sup>.

Aunque el uso del hueso morselizado para los defectos contenidos está bien establecido, el tratamiento de los defectos no contenidos permanece controversial. Varios reportes en la literatura sobre la falla del aloinjerto estructural ha conducido a otros métodos para la reconstrucción de defectos acetabulares segmentarios. El uso de largas o copas oblongas puede ser efectiva si se logra un adecuado contacto con el hueso huésped sangrante<sup>4,7,8,10,12,14</sup>.

La elevación del centro de la cadera es otra alternativa igualmente si se logra buen contacto con el hueso huésped. La discrepancia de longitud puede ser corregida en el lado femoral con un cuello más largo o un implante femoral que tenga reemplazo de calcar, pero ambos procedimientos pueden conducir a un pinzamiento contra el isquion, produciendo inestabilidad de cadera. La elevación del centro de la cadera puede conducir a una alta tasa de aflojamiento de los componentes, así como no restaura el stock óseo para futuras cirugías. A pesar de lo anterior esta técnica puede ser utilizada en algunos pacientes que no tenga tanto compromiso de la anatomía<sup>7,8,18</sup>.

El aloinjerto compactado más la malla de titanio haciendo de puente al defecto segmentario también se ha usado<sup>7,8,12,16</sup>.

Para los defensores de las grandes copas o jumbo con superficies porosas puede ser la solución a casi todos los defectos acetabulares. Ellas pueden ser estabilizadas dentro del hueso huésped remanente con tornillos suplementarios aún en el lado de la mayor pérdida ósea. Prefieren aloinjerto morselizado y no estructural para suplementar el déficit óseo. Jast y y col. mostraron 19 casos con defecto no contenido y pérdida >50% acetábulo, reconstruidos con copas jumbo con un promedio de seguimiento de 10 (8-10) años, un caso con aflojamiento aséptico. Tanzer y col. revisaron 32 acetábulo con defectos combinados y 3 con discontinuidad pélvica utilizaron copas gigantes + aloinjertos morselizados, no fue necesario aloinjerto estructural. Seguimiento mínimo 2 años, presentaron sólo aflojamiento en dos caderas que tenían previamente discontinuidad pélvica. Las fallas reportadas en la literatura representan una tasa de 1-4%<sup>7,15,19</sup>.

En el paciente joven una de las metas de la cirugía de revisión debe ser restaurar el stock óseo perdido, porque el será potencialmente candidato para otra nueva cirugía en el futuro. Si el defecto no es contenido un aloinjerto estructural debería ser necesario. Nuevos avances en la tecnología de los bancos de tejidos y mejoras en las técnicas quirúrgicas y en los implantes, han aportado mejores resultados al ser usados con aloinjertos estructurales<sup>87</sup>.

Aloinjertos acetabulares estructurales que soportan < 50% del acetábulo (columna menor o injerto tipo estante) han tenido mejor pronóstico que grandes aloinjertos. La tasa de éxito de la serie de Morsi y col. es 86% con un promedio de seguimiento de 7,1 años. Estos injertos son usando la misma técnica para aloinjertos tipo estante en artroplastia primaria para displasia y han conseguido similares resultados. El aloinjerto restaura el stock óseo y facilita futuras revisiones.

Los aloinjertos que soportan >50% del acetábulo tienen un pronóstico reservado. Estas columnas mayores en toda la serie de Gross han tenido una nueva revisión en una tasa de 28%. De 114 aloinjertos usados en defectos de columna mayor 31 pacientes con 32 aloinjertos requirieron nueva cirugía. Veintidós pacientes fueron a revisión exitosa y dieciséis no requirieron aloinjerto adicional. Diez pacientes ameritaron artroplastia de resección. Sin embargo cuando la técnica descrita fue protegida con techo o ring de reconstrucción, los resultados fueron mucho mejores<sup>8</sup>.

Los aloinjertos de columna mayor están indicados cuando las alternativas tales como elevación del centro de la

cadera o jumbo copas o copas oblongas no son la óptima solución. Pacientes jóvenes con pérdida del 50% del acetábulo y todos los pacientes con pérdida del 50% del acetábulo que incluya el domo y la columna posterior con o sin discontinuidad pélvica, son candidatos para este procedimiento<sup>7,8</sup>.

La tendencia en el presente estudio fue la utilización de las copas jumbo o grandes atornilladas 36,36% para todos los defectos acetabulares, las fallas han sido en dos casos por ser la copa más pequeña que el tamaño del defecto (disponibilidad de la casa comercial). En los dos últimos años, hemos incrementado el uso de techos de reconstrucción 27,28% para la reconstrucción de grandes defectos.

El 96,55% de nuestros pacientes están satisfecho con los procedimientos realizados por haber mejorado su función y eliminado el dolor. Es probable que todavía el seguimiento sea corto y por eso la baja incidencia de nuevas cirugías de revisión por causa acetabular.

Llama la atención en nuestro estudio el promedio de edad fue 56,8 años, lo que interpretamos como consecuencia de fracasos tempranos en cirugía primaria, haciéndolo potenciales candidatos a corto y largo plazo para otras cirugías de revisión.

A pesar de nuestra crisis económica, la ausencia de un banco nacional óseo y de tejidos nacional, la costosa adquisición del aloinjerto y de los implantes, en el presente estudio alcanzamos nuestras metas en la cirugía de revisión de cadera siguiendo pautas internacionales vigentes.

## CONCLUSIONES

En artroplastia de revisión de la cadera es importante restaurar el stock óseo, especialmente en aquellos pacientes potenciales para nuevas cirugías de revisión. El aloinjerto morselizado para defecto contenido acetabular tiene el mejor pronóstico y es el más universalmente aceptado. Los aloinjertos estructurales que soportan < 50% del acetábulo tienen un buen pronóstico. Los aloinjertos que soportan > 50% del acetábulo tienen pronóstico reservado. La copas jumbo representan una buena opción en caso de ausencia de discontinuidad pélvica; los techos de reconstrucción tipo Burch - Schneider son por ahora en nuestro medio la mejor alternativa para reconstruir defectos acetabulares severos, inclusive disociación pélvica, ayudado con aloinjerto estructural.

Se plantea nuevamente la necesidad urgente de crear un Banco de Huesos y Tejidos.

## REFERENCIAS

1. Barrack R. L.; Muiroy, It D.. Jr.; and Harris, W. H.: Improved cementing techniques and femoral component loosening in young patients with hip arthroplasty. A 12-year radiographic review. *J. Bone and Joint Surg.*, 74-B(3): 385-389, 1992.
2. Brady O, Masri B, Garbus D, Duncan C.: Use of Reconstruction Rings for The Management of Acetabular Bone Loss During Revision Hip Surgery. *JAAOS*, 7:1-7 Jan -Feb 1999.
3. Callaghan, J. J.; Salvati, E. A.; Pellicci, P. M.; Wilson, P. D., Jr.; and Ranawat, C. S.: Results of revision for mechanical failure after cemented total hip replacement, 1979 to 1982. A two to five-year follow-up. *J. Bone and Joint Surg.*, 67-A: 1074-1085, Sept. 1985.
4. Cameron H.: Modified Cups. *Orthop Clin of North Am* 29:277-296,1998.
5. Charnley, J.: *Low Friction Arthroplasty of the Hip. Theory and Practice*, p. 23. New York, Springer, 1979.
6. Coventry, M. B.; Beckenbaugh, R D.; Nolan, D. R; and Ilstrup, D. M.: 2,012 total hip arthroplasties: a study of postoperative course and early complications. *J. Bone and Joint Surg.*, 56-A: 273-284, March 1974.
7. Garbus D, Penner M.: Role and Results of Segmental Allografts for Acetabular Segmental Bone Deficiency. *Orthop Clin of North Am* 29:263-276,1998
8. Gross A. Revision Arthroplasty of the Acetabulum with Restoration of Bone Stock. *CORR*. 369:198-207.1999.
9. Gustilo, R B., and Burnham, W. H.: Longterm results of total hip arthroplasty in young patients. In *The Hip. Proceedings of the Tenth Open Scientific Meeting of The Hip Society*, pp. 27-33. St. Louis, C. V. Mosby, 1982.
10. Harris, W. H., and McGann, W. A.: Loosening of the femoral component after use of the medullary-plug cementing technique. Follow-up note with a minimum five year follow-up. *J. Bone and Joint Surg.*, 68A: 1064-1066, Sept 1986.
11. Johnston, R C.; Fitzgerald, it H., Jr.; Harris, W. H.; Poss, R.; Muller, M. E.; and Sledge, C. B.: Clinical and radiographic evaluation of total hip replacement. A standard system of terminology for reporting results. *J. Bone and Joint Surg.*, 72-A: 161-168, Feb. 1990.
12. Kavanagh, B. F.; Ilstrup, D. M.; and Fitzgerald, R. H., Jr.: Revision total hip arthroplasty. *J. Bone and Joint Surg.*, 67-A:517-526, April 1985.
13. Masri. B, Masterson E. Duncan C.: The Classification and Radiographic Evaluation of Bone Loss in Revision Hip Arthroplasty. *Orthop Clin of North Am* 29: 219-228, 1998.
14. Massin, P.; Schmidt, L.; and Engh, C. A. : Evaluation of cement less acetabular Component migration. An experimental study. *J. Arthroplasty*, 4:245-251, 1989.
15. Murali J.: Jumbo Cups and Morselized Graft. *Orthop Clin of North Am* 29:249-254.1998
16. Newington, D. P.; Bannister, G. C.; and Fordyce, M.: Primary total hip replacement in patients over 80 years of age. *J. Bone and Joint Surg.*, 72B(3): 450-452, 1990.
17. Radcliffe, G. S. Tomichan, M.C., Andrews, M, and Stone, M.H.: Revision Hip Surgery in the Elderly. *J. Arthroplasty*, 14:38-44.1999
18. Tanzer M.: Role and Results of the Hip Center. *Orthop Clin of North Am* 29:241- 248, 1998.
19. Tanzer M, Drucker D, Jasty Met al: Revision of acetabular components with an uncemented HarrisGalante porous - coated prosthesis. *Jbone Joint Surg Am* 74:987-994,1992.