

## Síndrome de Silver Russell ¿Agenesia o Retardo del Crecimiento Rotuliano?. Sobre un Caso Clínico Hospital Vargas de Caracas. Noviembre 2007

Dr. Pereira Graterol, Ernesto\*; Dr Arias Pernia, Franz\*\*; Dr. Cedeño Guerrero, Manuel\*\*\*;  
Dr Fernández Palazzi, Federico\*\*\*\*

Dr. Pereira Graterol, Ernesto; Dr Arias Pernia, Franz; Dr. Cedeño Guerrero, Manuel; Dr Fernández Palazzi, Federico. **Síndrome de Silver Russell ¿Agenesia o Retardo del Crecimiento Rotuliano?. Sobre un Caso Clínico Hospital Vargas de Caracas. Noviembre 2007.** Revista Venezolana de Cirugía Ortopédica y Traumatología Vol. 39 N° 2, Diciembre 2007.

### RESUMEN

El síndrome de Silver Russell, Está caracterizado por retardo en el crecimiento intrauterino, bajo peso al nacer, facie triangular y alteraciones tanto músculo-esqueléticas como en piel, asociado a anomalías cromosómicas.

Describimos el caso de un paciente, masculino de 10 años de edad, en quien durante su valoración clínica se observó ausencia de rótulas, además de rodilla derecha en flexión. Se hace una revisión del tema y de las posibles causas que expliquen la ausencia de las rotulas.

**Palabras clave:** Síndrome de Silver Russell; Síndrome de Silver; Síndrome de Russell. Genética de la rotula.

### ABSTRACT

The Silver Russell Syndrome, is characterized for relative low birth weights for gestational age, triangular face and others alterations in the skin and in the muscular skeletal structures, associated to chromosomes abnormalities.

We describe a child, male, ten years old, in whom during his clinical exploration we noticed, bilateral patellar absence, and a fixed flexion contracture of right knee due to hamstrings shortening

We make a review of the syndrome, and analyzed the possible causes to explain to the absence of patellae.

**Key words:** Russell Silver Dwarfism; Russell's Syndrome; Silver's Syndrome. Knee genetics

### INTRODUCCIÓN

El Síndrome de Silver Russell, es un síndrome heterogéneo, muy raro, caracterizado por crecimiento uterino retardado, hemihipertrofia asimétrica (crecimiento excesivo en un lado del cuerpo), y rasgos faciales característicos. Fue descrito por primera vez por Henry Silver en 1953 en EE.UU, donde describió 2 casos en niños con hemihipertrofia congénita, bajo peso al nacer, baja estatura y gonadotropinas elevadas en orina. (10)

Posteriormente en 1954, Alex Russell en Inglaterra (8) describió 5 niños con retardo del crecimiento intrauterino y rasgos faciales característicos que incluían: cara triangular, frente prominente y ancha, mentón pequeño y boca delgada. Afecta a 1 por cada 100.000 nacidos vivos tanto del sexo femenino como del masculino, cuyas causas aún están siendo discutidas, pero se asocia a anomalías cromosómicas (afectando al brazo corto del cromosoma 7 ó al brazo largo del cromosoma 17). En el 10% de los casos, se ha detectado

\*Médico Residente del Post-grado de Traumatología y Ortopedia. Hospital Vargas de Caracas, Venezuela.

\*\*Médico Residente del Post-grado de Traumatología y Ortopedia. Hospital Vargas de Caracas, Venezuela.

\*\*\*Médico Adjunto. Unidad de Ortopedia. Centro Nacional de Hemofilia. Banco Metropolitano de Sangre. Caracas, Venezuela.

\*\*\*\*Médico Jefe. Unidad de Ortopedia. Centro Nacional de Hemofilia. Banco Metropolitano de Sangre. Caracas, Venezuela.

una Disomía Uniparental Materna del cromosoma 7 (3), así como alteraciones genéticas relacionadas con: a) Reordenaciones cromosómicas, b) Carácter autonómico dominante y recesivo, c) Mutilación anormal del cromosoma 11p15.

Tanto el crecimiento retardado como la inmadurez en el desarrollo músculo esquelético, continúan durante la vida pos natal relacionando esto con la duplicación de la región 7p-11-p13, donde se localizan los genes relacionados con el crecimiento (3). Se puede observar un atraso en el desarrollo motor, con un grado de inteligencia normal, a pesar del retardo mental leve que se puede encontrar en el 25 % de los casos. El pronóstico y las expectativas de vida son normales. (1-9).

Otras alteraciones observadas en estos pacientes son:

- a) Retardo en la edad ósea
- b) Clinodactilia
- c) Manchas color café con leche
- d) Braquidactilia
- e) Apariencia de Pseudos hidrocefalia
- f) Trastornos genito urinarios:
  - Hipospadias
  - Criptorquidia
  - Hidronefrósis
- g) Trastornos gastrointestinales
  - Esofagitis por reflujo
- h) Hoyuelos supraespinosos escapulares (2-7)

Por la importancia del diagnóstico diferencial con otros síndromes que presentan hemihipoplasia, hemiatrofia o hemihipertrofia de estructuras músculo esqueléticas (Sx de Goldenhan Goltz, Sx Sturge Weber, Sx Klippel-Trenaunay-Weber, Sx Mc Cune-Albright, reportamos el caso de un raro síndrome que presenta acortamiento de músculos isquio tibiales derecho y la ausencia de rótulas entre otras deformidades, durante su exploración clínica.

## CASO CLÍNICO

Se trata de un escolar masculino de 10 años de edad, producto de III gesta, de padres no consanguíneos, embarazo no controlado, a término, (37 semanas por Ballard) PEG, con talla y bajo peso al nacer (42 cms y 1800 grs), CC: 29.5 cm (< p10) y RCIU, cuya tac de cráneo a los 4 días de vida posnatal, reportó hidrocefalia biventricular a predominio de astas occipitales de los ventrículos laterales, con atrofia del cuerpo caloso, siendo valorado por

neuropediatría y neurocirugía pediátrica, concluyendo que no existe déficit neurológico, motivo por el cual es egresado con seguimiento posterior por consulta externa.

A los 6 meses de edad, sus potenciales evocados del tallo cerebral resultaron anormales al estimular el oído derecho; compatible con compromiso intratallal alto, con potenciales visuales normales.

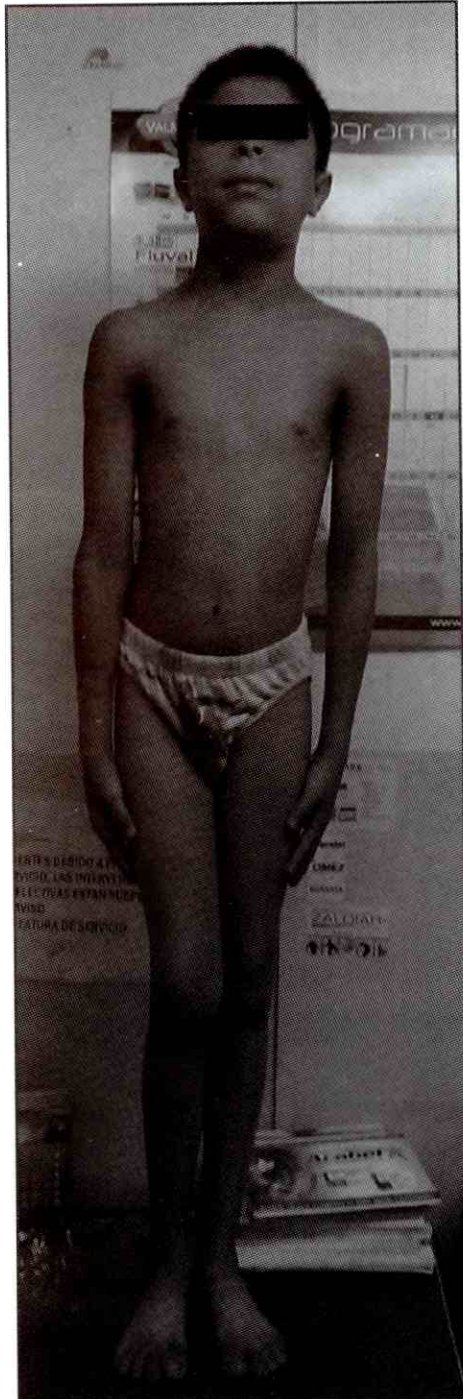
Eco renal realizado a los 10 meses de edad, no reportó dilatación ni obstrucción pielocalicial.

A su primera visita a la consulta pediátrica a la edad de 22 meses de edad, presentó al examen físico talla baja, cara triangular, ojos y boca pequeña, clinodactilia del meñique derecho, y pulgar corto derecho, hallux derecho grueso y corto, pie derecho hipoplásico con respecto al izquierdo, con presencia de máculas hipocrómicas en cuello y tronco.

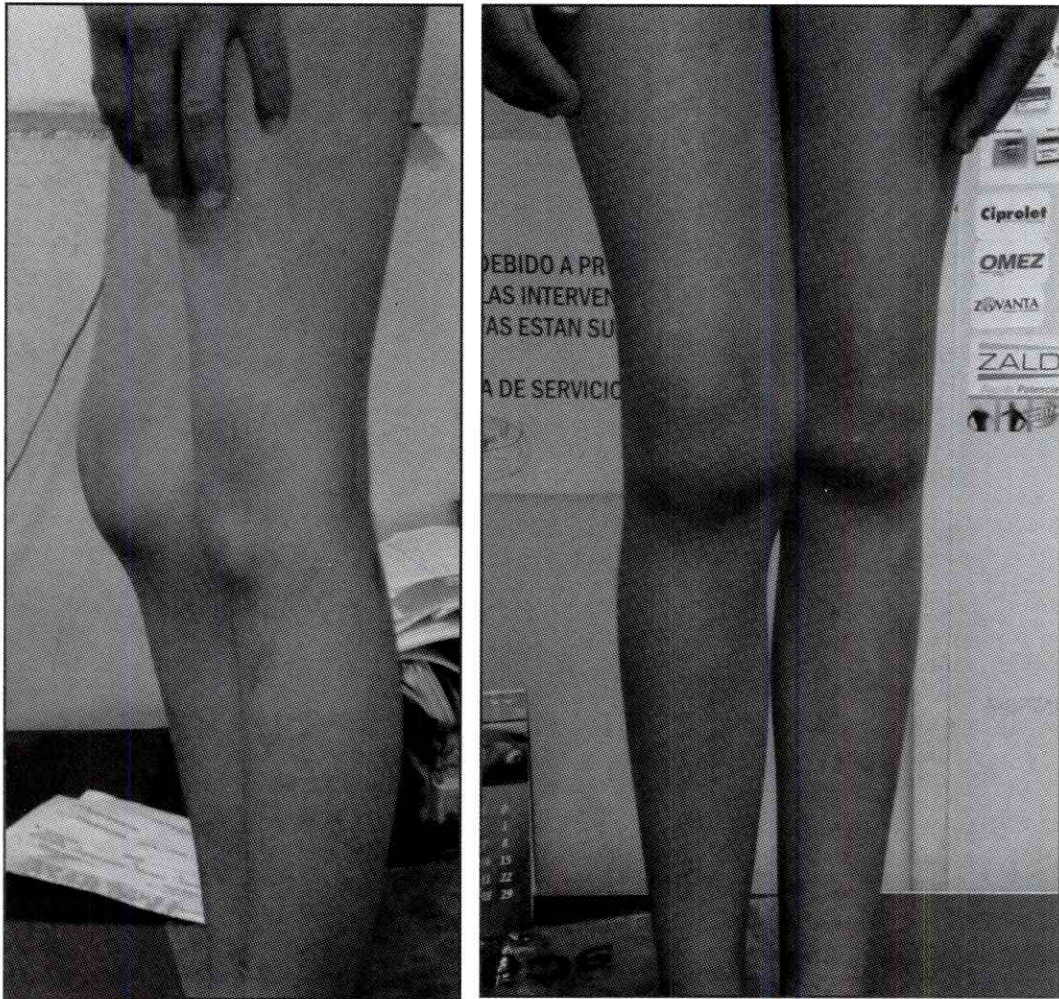A los 4 años de edad, se realiza RMN de cráneo con hallazgos de disgenesia del cuerpo caloso; igualmente es evaluado por cardiología, concluyendo que existe total normalidad en la esfera cardiovascular.

A los 8 años de edad, consulta al hospital de niños JM de los Ríos, por presentar talla baja y déficit de atención, evidenciándose al examen físico: 15 máculas color café con leche y dificultad para la marcha; por lo cual es referido al servicio de ortopedia e higiene mental. Potenciales evocados auditivos del tallo, realizados durante esta evaluación, se encontraron dentro de límites normales.

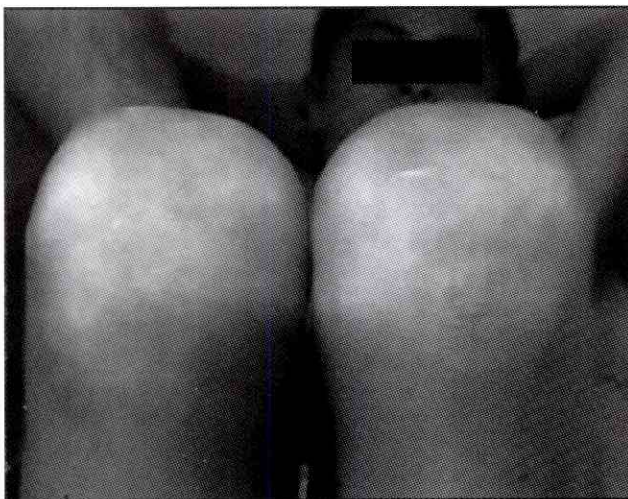Fue evaluado en la consulta de ortopedia del Hospital Vargas de Caracas a la edad de 10 años, encontrando un paciente con talla baja, delgado, extremidades superiores e inferiores delgadas y normo configuradas, cadera lateralizada hacia la izquierda (*Figura 1*), rodilla derecha en posición de flexión de 20 grados, a expensas del acortamiento de los músculos isquio tibiales, con prueba del ángulo poplíteo positiva (*Figura 2*), rótulas no palpables y fórmula digital para pie griego. Resto del examen sin alteraciones. Clínicamente el surco intercondíleo aparece aplanado al flexionar forzosamente las rodillas (*Figura 3 a y b*), sin embargo a la palpación se nota un cierto componente sólido donde debería estar las rótulas. (*Figura 4 a y b*).



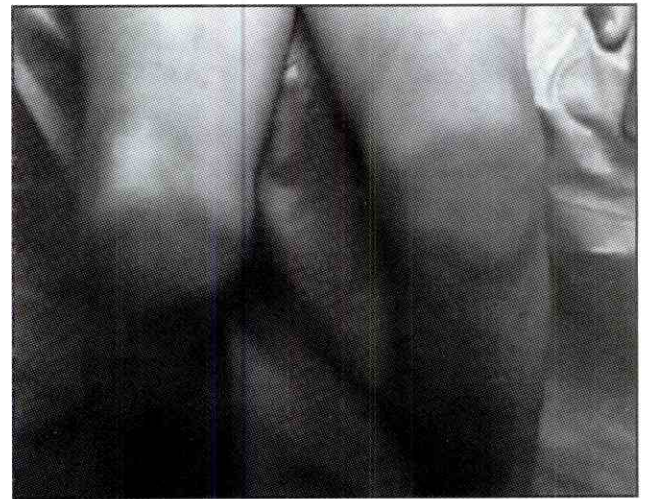
*Figura 1. Rodilla derecha en posición de flexión de 20 grados, a expensas del acortamiento de los músculos isquiotibiales, con prueba del ángulo poplíteo positiva.*



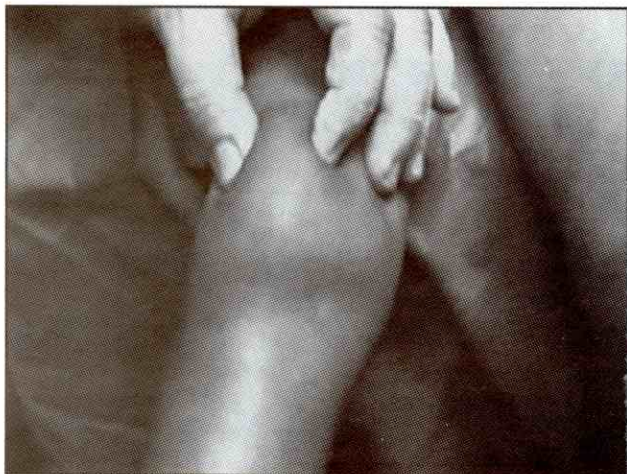*Figura 2. Obsérvese la flexión de la rodilla derecha por tensión de los isquiotibiales*



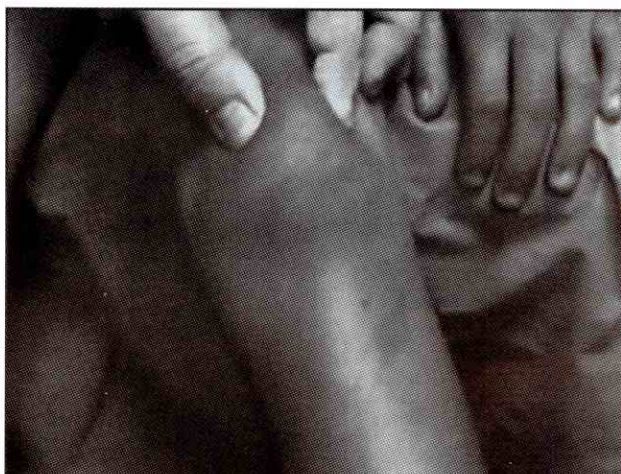
*Figura 3 a. Aplanamiento de la zona intercondílea a la flexión forzada de rodillas.*



*Figura 3 b. Y en la flexión de 90 grados. Obsérvese un desplazamiento externo del cuádriceps.*



*Figura 4 a. Palpación de la supuesta rótula derecha.*



*Figura 4 b. Palpación de la supuesta rotula izquierda.*

Rx AP y lateral de rodillas, muestra la aparición de un núcleo de crecimiento retardado y muy atrófico de la rótula derecha, no siendo así en la izquierda donde se encuentra ausente. (Figura 5 a y b) y (Figura 6 a y b).

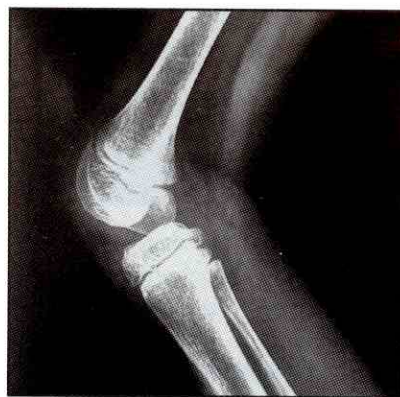## DISCUSIÓN

La rodilla humana, ha sido la articulación cuyo desarrollo ha centrado la atención de muchos investigadores. Desde una perspectiva embriológica, todas las articulaciones sinoviales se forman de manera similar.

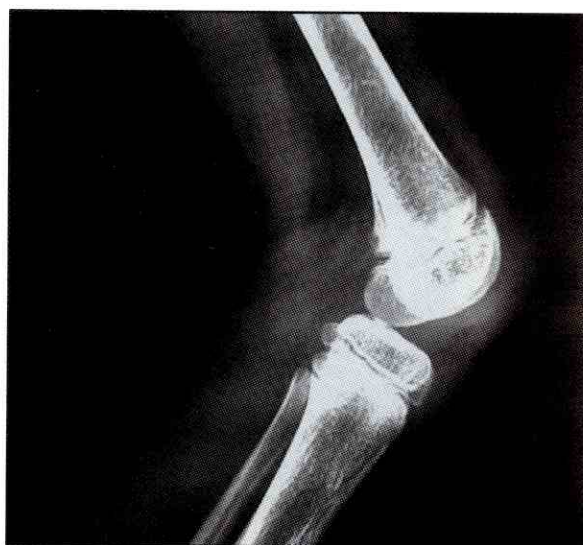El desarrollo de la extremidad inferior, se halla retardado con respecto al de la extremidad superior, pues se inicia unos días más tarde.

La génesis esquelética, se inicia con la condensación de las células mesenquimáticas en los futuros sitios de osificación. Esta condensación, incluye la activación de factores de transcripción como el HOXA 4, CART 1, CBFA1, SOX9 y TGFB (1). Luego de la agregación de células mesenquimáticas, en 1 condensación condrogénica, se producen proteínas estructurales como Sindecana 3, Tenascina y Versicana, las cuales no son esenciales tanto para la condensación como para el desarrollo del linaje condrogénico, pero su ausencia trae como consecuencia defectos en la osificación y altera el proceso de maduración del cartílago.


Hacia la segunda década de la vida, la expansión osificante de la rótula, permite la formación de una placa subcondral bien definida en los márgenes osteocondrales. Esta maduración periférica, proporciona a la rótula un aspecto liso.



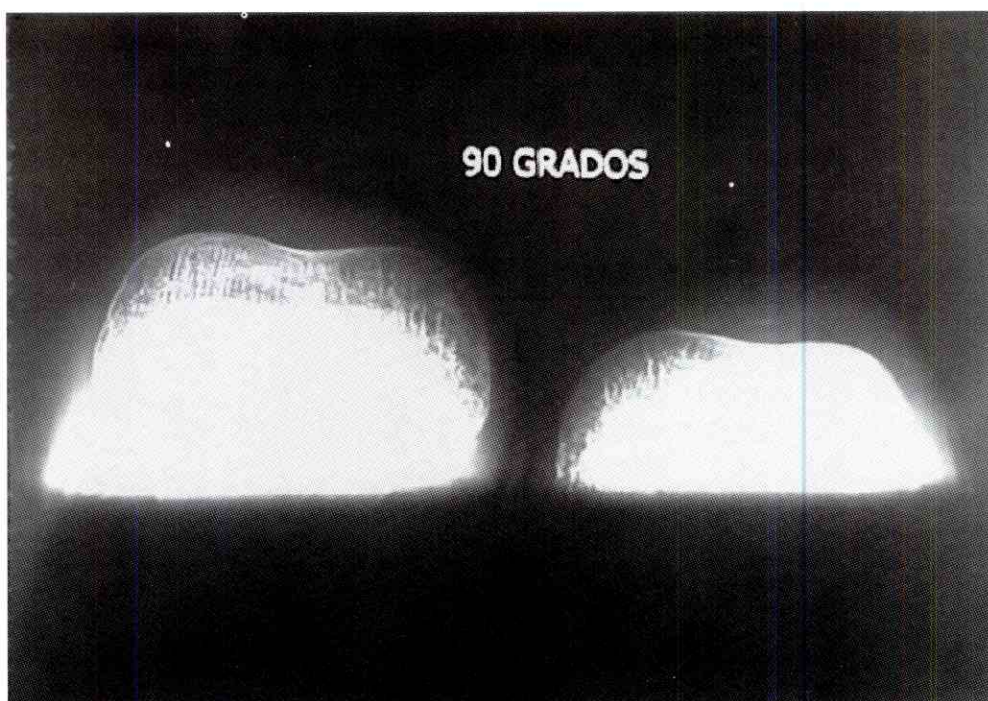
*Figura 5 a. Radiografía lateral rodilla derecha. No se ve la rótula*



*Figura 5 b. Igual ausencia de rótula en radiografía lateral izquierda*



*Figura 6 a.* Axial de rótulas a los 60 grados. Ausencia de núcleo de osificación rotula izquierda y muy atrófico -prácticamente inexistente- en la derecha. Nótese las sombras de las partes blandas desplazadas hacia externo.



*Figura 6 b.* En radiografías axiales en 90 grados también se comprueba la ausencia del núcleo de osificación izquierdo y un gran retraso del derecho. Igual desplazamiento de las sombras de partes blandas hacia externo.

Normalmente, las superficies articulares interna y externa de la rótula son iguales y mantienen ángulos equivalentes en todas las etapas del desarrollo. Sin embargo, el aspecto radiológico no refleja con precisión los contornos articulares reales de la rótula hasta los 10 ó 12 años de edad (8).

Aunque el aspecto radiológico precoz sugiere lo contrario, se ha demostrado mediante ecografía, que la articulación fémoro-rotuliana se encuentra bien formada, y muestra congruencia articular incluso en el neonato.

Las variantes en los patrones de osificación de la rótula, y de la epífisis distal del fémur, pueden producirse cuando el proceso normal de calcificación no puede seguir el ritmo de la proliferación del cartílago, sobre todo en los períodos de crecimiento esquelético rápido.

En general, el Síndrome de Silver Russell es usualmente esporádico. No tiene predilección por el sexo. La asimetría observada en estos pacientes al nacimiento o durante el primer año de vida, se incrementa en proporción al crecimiento músculo-esquelético del individuo, que a menudo se retarda.

En la mayoría de estos pacientes, se observa el *genus valgo*, el cual se acompaña con alteraciones en los pies como la presencia de un amplio espacio notado entre el primero y segundo dedo.

Todavía queda mucho por investigar acerca de este infrecuente y raro síndrome. La discusión sobre la agenesia o hipoplasia rotuliana observada en estos pacientes, es un tema de profundo estudio debido a las alteraciones genéticas observadas en ellos, con repercusión directa sobre el cartílago de crecimiento.

## REFERENCIAS

I. Cáceres Palou, E; Fernández Sabate, A; Fernández Portal, L; Gómez, F; Castresana Bachiller; Pérez, A;

Caballer Pérez, A; Rodríguez Merchán, E. C.: Manual SECOT de Cirugía Ortopédica y Traumatología. Comité editorial de la SECOT. Cap 52. Editorial Panamericana. Madrid. 599. 2003

2. Cohen MM Jr, Kreiborg S.: Skeletal Abnormalities in the apert syndrome. *Am J Med Genet*; 47: 624-632. 1993

3. Duncan PA, Hall JG, Shapiro LR, Vibert Bk.: Three generations dominant transmission of the Silver Russell Syndrome. *Am J of Med Genet*; 35 (2): 245-50.1990

4. Ghidoni PD, Hale DE, Cody J D, Gay C T, Thompson N M, Mc Clure EB, Et al. Growth hormone Deficiency associated in the 18 q deletion Syndrome. *Am J Med Genet.*; 3: 7-12. 1997

5. Monk D, Wakeling E L, Proud V, Hitchins M, Abuamero S N, Stanier P. Duplication of 7 p11 2- p13 including GRB10, in Silver Russell Syndrome. *Am J Hum Genet*; 66 (1): 36-46. 2000

6. Ogden J.: Radiology of pos natal Skeletal Development Patella and tibial tuberosity. *Skeletal Radiol* 11: 246, 1984.

7. Price S M, Stanhope R, garret C, Preece M A, trembath R C. The spectrum of Silver Russell Syndrome: A clinical and molecular genetic study and new diagnostic criteria. *J Med Genet*; 36: 837-842. 1999

8. Russel, A. A Syndrome of "Intrauterine" Dwarfism recognizable at birth with craniofacial dysostosis, disproportionately shorts arms and abnormalities. *Proc. Roy. Soc. Med*, 47, 1040. 1954

9. Rydzziel S, Shaikh S, Canalis E: Platelet derived growth factor- aa and-bb (PDGF-aa and-bb) enhance the synthesis of PDGF-aa in bone cell cultures. *Endocrinology*; 134: 2541. 1994

10. Silver, H K; Kinyasu, W; George, J E; Deaner, W C Syndrome of congenital hemihypertrophy, shortness of stature and elevated uninary gonadotrophins. *Pediatrics*. 13, 368. 1953

11. Zancheta S, Pradeiro R, Marcer G, Bagnani A. Silver Russell Syndrome. Presentation of a case with autossomal Dominant heredity. *Pediatric Med Chir*; 12 (3): 277-9. 1990.