

Tratamiento de un condrosarcoma de escápula mediante técnica de Tikhoff- Linberg: a propósito de un caso

Scapular chondrosarcoma treatment by Tikhoff-Linberg technique: a case report

Luis Cerrada*, Freddy Delgado**, Manuel Brito**, Helber Sarmiento**

RESUMEN

La cintura escapular es una de las regiones anatómicas más afectadas por tumores malignos músculo esqueléticos. La escápula cuenta con una elevada incidencia de tumores malignos como el linfoma, el condrosarcoma primario, el osteosarcoma y el sarcoma de Ewing. El condrosarcoma es considerado como uno de los tumores óseos más difíciles de diagnosticar y tratar porque tienen una amplia variedad de presentaciones. El tratamiento de los sarcomas de escápula, antes de 1970, era la resección inter-escápulo-torácica, sin embargo, esta técnica ha sido menos empleada en las últimas décadas, ya que los métodos preservadores han demostrado mejores resultados con la misma supervivencia. Históricamente, la reconstrucción a este nivel, ha representado un reto particular que incluye diferentes procedimientos que han ido evolucionando con el tiempo. Se presenta el caso de un paciente con un condrosarcoma de escápula que fue tratado mediante cirugía preservadora a través del procedimiento de Tikhoff - Linberg.

Palabras clave: Tumores de Escápula, Condrosarcoma, Osteosarcoma, Sarcoma de Ewing, Neoplasias Óseas, Hombro, Venezuela.

ABSTRACT

The shoulder girdle is most frequently affected by certain types of malignant musculoskeletal tumors. The scapula has a high incidence of malignancies such as lymphoma, primary chondrosarcoma, osteosarcoma and Ewing sarcoma. Chondrosarcoma is considered one of bone tumors more difficult to diagnose and treat because they have a wide range of presentations. The treatment of sarcomas of scapula, before 1970, was the inter-scapular chest resection; however, its use has declined in recent decades, because the preservative methods are commonly used. Historically, reconstruction at this level, has been a particular challenge that includes different procedures that have evolved over time. We report a patient with a scapular chondrosarcoma that was treated with conservative surgery through the procedure Tikhoff - Lindberg.

Key words: Scapula Tumors, Chodrosarcoma, Osteosarcoma, Sarcoma Ewing, Bone Neoplasms, Shoulder, Venezuela.

* Cirujano Ortopedista y Traumatólogo. Especialista en Oncología Ortopédica. Adjunto de la Unidad Docente Asistencial de Cirugía Ortopédica y Traumatología del Hospital Universitario de Los Andes. Mérida, Venezuela.

** Médico Cirujano. Residente de Post Grado del Laboratorio de Investigación de Cirugía Ortopédica y Traumatología de la Universidad de los Andes (L.I.C.O.T.-U.L.A.), Mérida, Venezuela.

INTRODUCCIÓN

El condrosarcoma es considerado como uno de los tumores óseos más difíciles de diagnosticar. Es un tumor maligno de tejido conectivo, que se caracteriza por la formación de una matriz cartilaginosa por parte de las células tumorales^(1, 2). Constituye el 9% de los tumores primarios del hueso y su localización en la escápula puede alcanzar hasta el 7%⁽²⁻⁵⁾. Generalmente aparece entre la cuarta y séptima década de la vida y tiene un claro predominio por los varones (65%)^(2, 4).

Clínicamente se manifiesta con dolor progresivo insidioso sin masa aparente. Suelen ser de crecimiento lento y los síntomas pueden tener una larga duración, lo que puede explicar el diagnóstico tardío en estos pacientes^(2, 3). La radiología simple proporciona información sobre la morfología del tumor, la matriz condroide incluyendo el tipo de hueso afectado, endostio fenestrado, calcificaciones y reacción perióstica. La Tomografía Computarizada (TC), ayuda a delinear la matriz calcificada, a evaluar la cortical y la reacción perióstica. La arteriografía es muy importante y permite elegir el área más conveniente para realizar la biopsia.

La Resonancia Magnética Nuclear (RMN), determina la extensión intra y extraósea del tumor, además muestra la bursa que en algunas ocasiones rodea al tumor, así como lesiones por compresión de tejidos circundantes^(1, 3, 4, 6, 7).

La característica histológica más resaltante del condrosarcoma es la presencia de células malignas con abundante matriz cartilaginosa, siendo importante determinar si se trata de una lesión de bajo o alto grado de malignidad⁽¹⁻³⁾.

Antes de 1970, el tratamiento de los sarcomas de escápula era la amputación inter-escápulo-torácica; sin embargo, su uso ha disminuido en las últimas décadas, ya que los métodos preservadores han demostrado mejores resultados con la misma sobrevida, preservando un hombro y mano funcionales⁽⁴⁻¹⁵⁾.

Entre 1908 y 1913 Tikhoff y Bauman, realizaron la resección total de la escápula acompañada de su tejido blando circundante, así como de la cabeza humeral y el tercio distal de la clavícula, reconstruyendo la articulación; este procedimiento fue descrito por Bauman en 1914, nombrando a Tikhoff como su creador. Sin embargo, no fue hasta que Linberg publicó su clásico e histórico artículo en 1928, que se dio a conocer este procedimiento, reconociendo a Tikhoff como su creador dejando a Bauman en el olvido^(4, 5, 7, 14-16).

Malawer et al. en 1988, presentaron y describieron una de las clasificaciones más conocidas y aceptadas en la actualidad, estableciendo seis tipos de resección, cada una de las cuales se complementa según la preservación del mecanismo abductor del hombro (deltoideos y manguito de los rotadores), siendo A, en caso de conservarse y B, si es resecado total o parcialmente (ver Figura N° 1)^(5, 16).

Presentamos el caso de un paciente con un condrosarcoma de escápula que fue tratado mediante cirugía preservadora a través del procedimiento de Tikhoff – Linberg.

CASO CLINICO

Paciente masculino de 32 años de edad, quien consulta por presentar una tumoración en el hombro derecho, acompañada de dolor insidioso y progresivo de un año de evolución y que en los últimos 5 meses, previos a su consulta, aumentó de tamaño progresivamente, provocando la limitación funcional del hombro.

No refiere antecedentes de importancia a la anamnesis. El examen físico de ingreso muestra una tumoración en región supraescapular derecha, dura, adherida a planos profundos, dolorosa a la palpación (ver Figura N° 2A). La radiología simple (ver Figura N° 2B) muestra una lesión osteolítica, expansiva con endostio fenestrado sin evidencia de reacción perióstica.

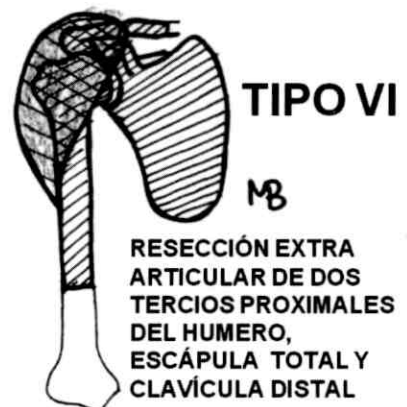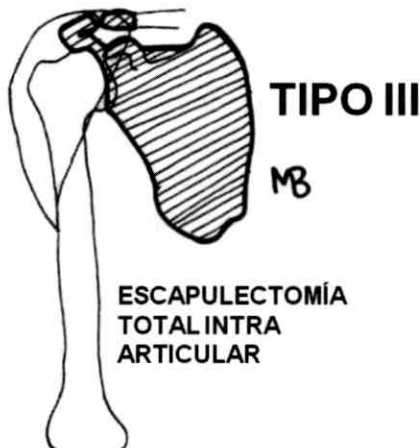
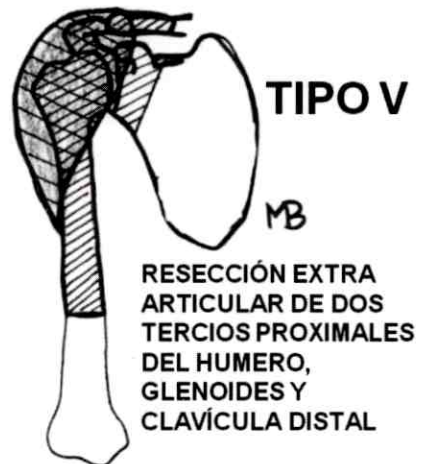
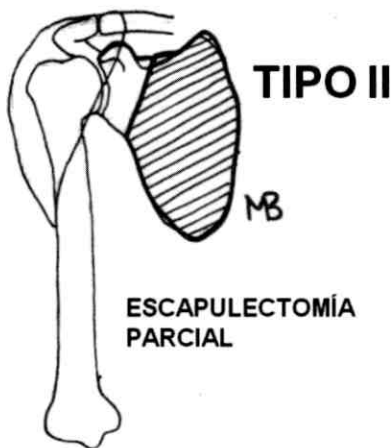
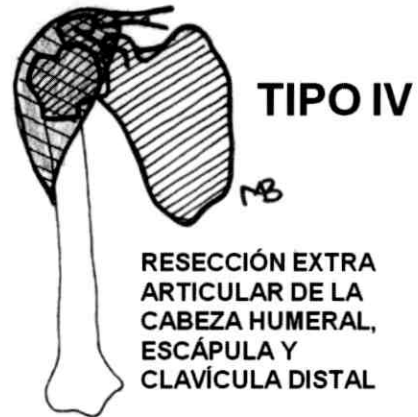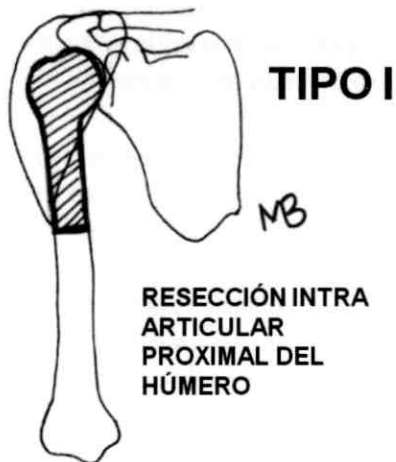
La RMN con gadolinio muestra una tumoración de 10 X 10 cm que compromete el nervio supraescapular,

con afectación ósea, encapsulada y con contenido hemorrágico en su interior. La TC muestra una lesión lítica que expande la zona medular con engrosamiento y lobulación endóstica, ruptura cortical en cara ventral

y cuello de la escápula, extremo distal de la clavícula y troquíter humeral (ver Figura Nº 3A). La gammagrafía ósea (GMO) reporta área hipercaptante circunscrita a la escapula derecha (ver Figura Nº 3B).

Figura Nº 1.

Clasificación de Malawer. El tipo IV es el clásico procedimiento de Tikhoff – Linberg.



Se realiza una biopsia incisional que reporta espículas óseas con infiltración del canal medular por neoplasia maligna de estirpe mesenquimático condroide, compatible con un condrosarcoma de bajo grado.

Se decide realizar una escapulectomía total extraarticular tipo IV (según Malawer) que incluye la cabeza

humeral y el tercio distal de la clavícula, conocido como procedimiento de Tikhoff – Linberg, el cual se realiza en conjunto con el Servicio de Oncología Quirúrgica de nuestro hospital. Las piezas anatómicas obtenidas de la resección son estudiadas sin encontrarse signos de malignidad en los bordes, de acuerdo al resultado de la biopsia. La movilización del brazo se inicia a las 4 semanas de la cirugía. La evolución en los meses siguientes es satisfactoria, incorporándose a sus actividades cotidianas y laborales de acuerdo a su tolerancia (ver Figura N° 4).

A los 18 meses presenta una tumoración en la clavícula, a nivel del borde de resección. Los estudios de extensión, que incluyeron la realización de una biopsia incisional, concluyeron que se trataba de una recidiva local del condrosarcoma. Es llevado a quirófano nuevamente para realizar la resección completa de la lesión con márgenes oncológicos. El resultado del estudio anatomopatológico confirmó el diagnóstico inicial y reportó bordes libres de lesión (ver Figuras N° 5A y 5B).

Figura N° 2.

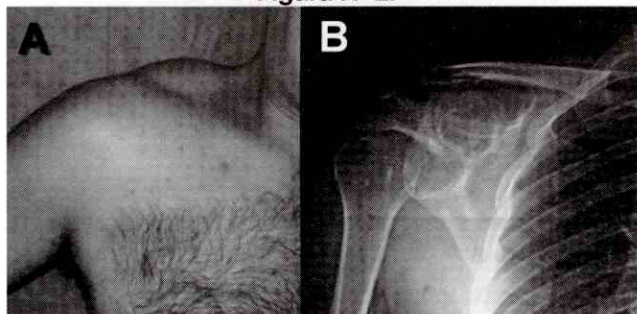
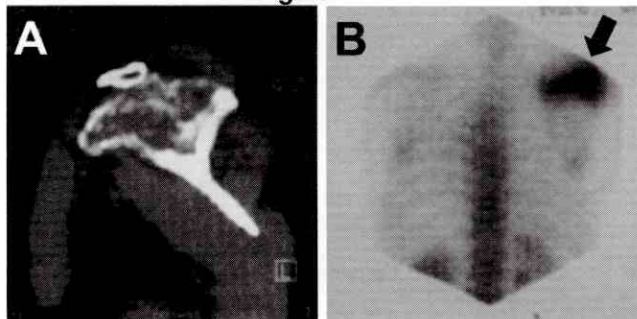


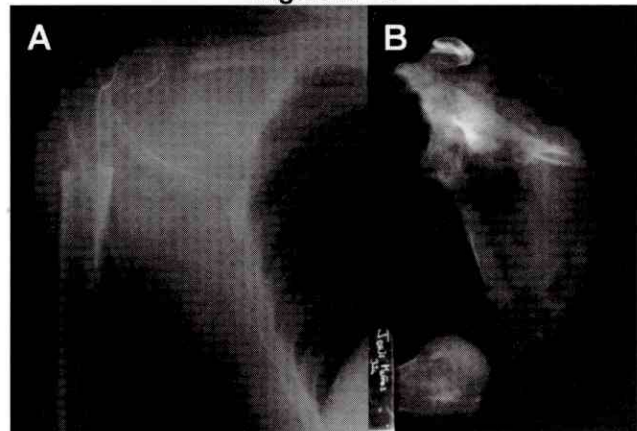
Foto clínica del hombro derecho, de frente (A). Radiografía AP del mismo hombro (B).

Figura N° 3.



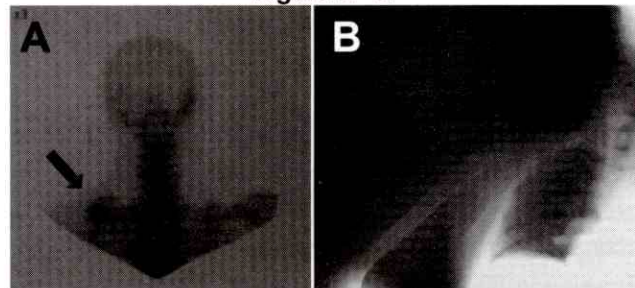
Imágenes de RMN (A), y de laGMO (B) donde se evidencia la hipercaptación (flecha negra) a nivel de la escápula derecha.

Figura N° 4.



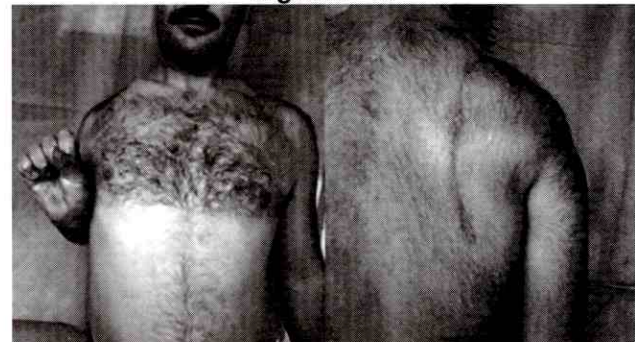Radiografía AP del hombro en el post operatorio inmediato (A) y de las piezas anatómicas retiradas (B).

Figura N° 5.



Gammagrafía ósea donde se evidencia la hipercaptación (flecha negra) a nivel de la escápula derecha a los 18 meses (A). Radiografía anteroposterior del hombro posterior a la resección de la recidiva (B).

Figura N° 6.



Fotos clínicas a los 24 meses del post operatorio.

A los 24 meses del post operatorio el paciente se encontraba en buenas condiciones generales. A nivel local no se palpaban tumoraciones ni irregularidades en el lecho quirúrgico. La movilidad del miembro, codo y muñeca, se encontraban conservadas, pudiendo realizar aducción del hombro y llevar la mano hasta el cuello y la cara (ver Figura N^o 6).

DISCUSIÓN

Los tumores primarios de la escápula son muy raros y sobre todo los de estirpe condral. De los tumores de escápula de origen cartilaginosa el más frecuente es el osteocondroma, seguido del condrosarcoma^(4, 7, 15).

El promedio de sobrevida en estos pacientes a los 5 años es aproximadamente del 42 al 54% y a los 10 años esta sobrevida se reduce del 27 al 28%^(4, 15, 17, 18).

En la actualidad, se calcula que un 95% de los pacientes con sarcomas de la cintura escapular pueden ser tratados con cirugía de salvamento, mediante alguno de los procedimientos descritos para esta región anatómica, preservando la extremidad y con ello también la función del codo, la muñeca y la mano⁽⁵⁻¹⁸⁾.

El procedimiento de Tikhoff – Linberg, consiste en la resección total extra articular de la escápula, con la porción intracapsular del húmero proximal y el tercio lateral de la clavícula reconstruyendo la articulación. Es una cirugía preservadora que está indicada en tumores de la escápula, húmero proximal, tercio distal de la clavícula o de los tejidos blandos periescapulares, donde se compruebe mediante estudios la invasión del tumor al hueso subcondral, la capsula articular, la membrana sinovial o la articulación completa, también está indicada en osteomielitis y traumatismos severos a este nivel^(5, 6, 7, 11, 14, 16, 18, 19).

El uso de este tipo de procedimiento, asegura el criterio oncológico, preservando al mismo tiempo el miembro afectado y su función, con tasas de supervivencia iguales a las que se obtienen llevando a cabo procedimientos radicales^(4-16, 18).

Es importante determinar si la lesión está localizada solamente en la escápula o si se extiende anterior o lateralmente, con afección de la articulación glenohumeral, manguito rotador o los tejidos blandos periescapulares^(6, 7, 10, 14, 16).

Las recurrencias locales y las metástasis se deben a la compleja anatomía quirúrgica regional, por lo que se recomienda, la realización de márgenes quirúrgicos muy amplios para alcanzar el óptimo control local de la enfermedad^(5, 13, 16, 19).

Por los resultados oncológicos y funcionales obtenidos en nuestro caso, podemos concluir, que el procedimiento de Tikhoff – Linberg, es un procedimiento seguro, que no sacrifica el control local, asegura el criterio oncológico y preserva la función del miembro, además de no dejar secuelas cosméticas importantes con la aceptación y rehabilitación inmediata del paciente.

BIBLIOGRAFIA

1. Mankin H. Condrosarcoma óseo. En: Menéndez L (Director). Actualizaciones en Cirugía Ortopédica y Traumatología: Tumores osteomusculares; Barcelona: American Academy of Orthopaedic Surgeons; 2003.
2. Greenspan A, Remagen W. Tumores de huesos y articulaciones. Madrid: Marban; 2002.
3. Canale T, Beaty J. Campbell's Cirugía Ortopédica; 11 Ed; Madrid; Elsevier; 2010.
4. López N, Calvo E, Álvarez L. Tumores de escápula de estirpe cartilaginosa. Rev. Ortop. Traumatol. 2002; 3:259-61.
5. Sánchez L, Santos M. Procedimiento de Tikhoff – Linberg. Acta Ortop. Mex. 2009; 23(1):35-37.
6. Witting J, Bickels J, Kellar – Graney K, Kim F, Malawer M. Osteosarcoma of the proximal humerus: Long – term results with limb – sparing surgery. Clin. Orthop. and Relat. Res 2002; 397:156-76.
7. Valderrama J, Padilla A, Cuellar M, Alfeizan A. Cirugía preservadora en tumores escapulares. Rev. Méd. Exten. Portuguesa – ULA 2007; 1(3):126-32.
8. Damron T, Rock M, O'Connor M et al. Functional laboratory assessment after oncologic shoulder joint resections. Clin. Orthop. 1998; 348:124-34.
9. Getty P, Peabody T. Complications and functional outcomes of reconstruction with an osteoarticular allograft after intra-articular resection of the proximal aspect of the humerus. J Bone Joint Surg. 1999; 81(A):1138-46.

10. Rubert C, Malawer M, Kellar K. Modular endoprosthesis replacement of the proximal humerus: Indications, surgical technique, and results. *Semin arthroplasty* 1999;10:142-53.
11. Rodríguez G. Las grandes desarticulaciones preservadoras. *Gac. Méd. Caracas* 1998; 106(3):340-8.
12. Gibbons C, Bell R, Wunder J, Griffin A, O'Sullivan B, Catton C, Davis A. Function after subtotal scapulectomy for neoplasm of bone and soft tissue. *J Bone Joint Surg. Br* 1998; 80:38 - 42.
13. Kiss J, Sztrinkai G, Antal I et al. Functional results and quality of life after shoulder girdle resections in musculoskeletal tumors. *J Shoulder Elbow Surg.* 2007;16:273-279.
14. Voggenteiter G, Assenmacher S, Schmit-Neuerburg K. Tikhoff-Linberg Procedure for bone and soft tissue tumors of the Shoulder Girdle. *Arch Surg.* 1999;134:252-257.
15. Blacksins M, Benevenia J. Neoplasms of the scapula. *AJR Am J Roentgenol* 2000;174:1729-1735.
16. Malawer M. Tumors of the shoulder girdle. Technique of resection and description of a surgical classification. *Orthop. Clin. North Am* 1991; 22(1):7-35.
17. González R, Bologna R, Muñoz J, Mora A. Condrosarcoma mesenquimal extraesquelético en región escapular: a propósito de un caso y revisión de la literatura. *Rev. Esp. Patol.* 2009; 42(4):296-99.
18. Eshkenazy R, Corrêa D, Lopes A. Cirurgia de Tikhoff-Linberg para tratamento do condrosarcoma localmente avançado da região escápulo-humeral. *Rev. Col. Bras. Cir.* 2003; 30(3):241-43.
19. Schneiderbauer M, Blanchard C, Gullerud R, et al. Scapular chondrosarcomas have high rates of local recurrence and metastasis. *Clin. Orthop. Relat. Res.* 2004; (426):232-8.