

Reconstrucción de radio distal por Tumor de Células Gigantes. Reporte de caso Reconstruction of the distal radius for giant cell tumor: Case report

Dres. Firás Souki¹ , Jaime Peláez¹ , Alfonso Osuna² .

Fecha de recepción: 02 de marzo de 2018. Fecha de aceptación: 15 de diciembre de 2018.

Resumen

El Tumor de Células Gigantes (TCG) es un neoplasma agresivo que se presenta predominantemente en el tejido óseo tras la madurez esquelética, siendo el radio distal una localización frecuente, con comportamiento agresivo y posibilidad de recidivas y malignización. Reportamos el caso de paciente femenina, 28 años, con TCG de radio distal en estadio 2 (Campanacci). Se le resecó 6 cm. distales del radio derecho y se sustituyó con injerto óseo autólogotricortical y esponjoso de cresta ilíaca, fijado mediante una LC-DCP de 3.5 mm. de 12 orificios en la cara dorsal. La paciente se mantiene con la fijación interna durante 6 meses, posteriormente se le retiró el implante y un año después se le realizó el procedimiento Sauvé-Kapandji modificado. Resultados: Después de un seguimiento de 24 meses, el rango de movimientos para el antebrazo en supinación fue de 41°, 54° en pronación, 44° de flexión de la muñeca y 22° de extensión. La media de la fuerza de prensión disminuyó aproximadamente 50%. Según la escala de valoración postoperatoria de la Sociedad de Tumores Musculoesqueléticos (MSTS) la puntuación para la paciente fue de 28, representa 93.33%, un resultado excelente. Discusión: Aunque la reconstrucción del radio distal con injerto autólogotricortical de cresta ilíaca muestra una pérdida sustancial de la función en comparación con la muñeca sana, todavía da resultados subjetivos y objetivos satisfactorios para la mayoría de los pacientes y comparables a todos los otros métodos disponibles para la resolución de esta patología. **Rev Venez Cir Ortop Traumatol, 2019, Vol 51 (1): 31-36.**

Palabras Clave: Tumores de Células Gigantes, Huesos, Antebrazo, Muñeca, Extremidades, Placas Óseas, Procedimientos Quirúrgicos Operativos.

Nivel de Evidencia: 4

Abstract

Giant cell tumor (GCT) is an aggressive neoplasm that occurs predominantly in the bone tissue of female patients at skeletal maturity. After the distal femur and proximal tibia, distal radius is the most common location of occurrence, and this has the distinction of having more aggressive with higher chances of recurrence and malignant transformation. We report the case of a female patient, 28 years with distal radius GCT Stage 2 (Campanacci). 6 cm. of distal radius was resected in block, retaining only the articular surface, and obtained similarly tricortical autologous bone graft and cancellous from iliac crest, which was deposited in the injured area and secured by LC-DCP 3.5 mm. 12 holes on the dorsal side, anchored the third metacarpal, the graft and the healthy radial shaft. The patient is kept internal fixation for 6 months, then the implant was removed and a year later underwent Sauvé-Kapandji procedure modified. Results: After a follow-up of 24 months, the range of motion to the forearm in supination was 41°, 54° pronation, 44° of wrist flexion and 22° of extension. The average grip strength decreased approximately 50%. According to the rating scale postoperative Musculoskeletal Tumor Society (MSTS) score for the patient was 28, representing 93.33%, an excellent result. Although the reconstruction of the distal radius with autograft tricortical iliac crest shows a substantial loss of function compared with healthy wrist, still gives satisfactory results subjective and objective for most patients and all comparable to other available methods for the resolution of this pathology. **Rev Venez Cir Ortop Traumatol, 2019, Vol 51 (1): 31-36.**

Key Words: Giant Cell Tumors, Bones, Forearm, Wrist, Extremities, Bone Plates, Operative Surgical Procedures.

Level of evidence: 4

Introducción

El Tumor de Células Gigantes (TCG) es un neoplasma óseo agresivo de células indiferenciadas, que se presenta predominantemente en pacientes de sexo femenino tras la madurez esquelética [1]. Después del fémur distal y la tibia proximal,

¹Residente de Post Grado del Laboratorio de Investigación de Cirugía Ortopédica y Traumatología de la Universidad de los Andes (LICOT-ULA), Mérida, Venezuela. ²Residente de Post Grado del Laboratorio de Investigación de Cirugía Ortopédica y Traumatología de la Universidad de los Andes (LICOT-ULA), Mérida, Venezuela. ³ Cirujano Ortopedista, Traumatólogo y de Miembro Superior. Adjunto de la Clínica de Cirugía del Miembro Superior de la Unidad Docente Asistencial de Cirugía Ortopédica y Traumatología (UDAOT) del Instituto Autónomo Hospital Universitario de los Andes. Estado Mérida, Venezuela.

Autor de correspondencia: Firás Souki Chmeit, email: soukiman@gmail.com

Conflictos de interés: Los autores declaran que no existen conflictos de interés. Este trabajo fue realizado con recursos propios sin subvenciones.

el radio distal es el sitio más común de ocurrencia de los TCG, y tiene una distinción de ser más agresivo con mayores posibilidades de recidivas y transformación maligna [2,3].

Las opciones de tratamiento para los TCG en esta localización incluyen curetaje con injerto de hueso o de cementación, la escisión en bloque y reconstrucción con injerto de peroné pediculado o no, aloinjerto osteoarticular, la translocación cubital o endoprótesis [4]. A pesar de que la amputación sea curativa, no se justifica en un tumor que rara vez hace metástasis [4].

La tasa de recurrencia para el tratamiento primario de la TCG es relativamente mayor para el curetaje en comparación con la escisión en bloque, por lo que este último resulta una opción más adecuada y fiable en los casos que presenten lesiones agresivas que tan a menudo es el caso de radio distal [5]. A pesar de ofrecer la mejor oportunidad de tratamiento del TCG, la extirpación en bloque de la extremidad distal del radio presenta problemas complejos de reconstrucción, resultando una tarea difícil, que puede derivar en limitación funcional posterior de dicha extremidad, y no olvidemos que la mayoría de estos pacientes son adultos jóvenes activos que demandan una muñeca cosméticamente adecuada, aceptable y funcional [6,7].

En el presente trabajo describimos el caso de un paciente femenino de 28 años, diestra, quien fue diagnosticada con TCG de radio distal derecho, se le practicó resección en bloque y colocación de injerto óseo autólogo tricortical y esponjoso proveniente de la cresta ilíaca.

Caso clínico

Paciente femenina de 28 años que acude a la consulta de Traumatología del Instituto Autónomo Hospital Universitario de Los Andes presentando aumento de volumen, dolor y limitación funcional parcial para la movilización de la muñeca derecha, sin antecedentes de traumatismos directos o caída de su altura. Al examen físico no se encuentran alteraciones evidentes por lo cual se le realizan proyecciones radiográficas anteroposterior y lateral de la muñeca sintomática, donde logramos evidenciar una imagen radiolúcida en la región metafisaria del radio, con patrón osteolítico geográfico, localizada excéntricamente, de bordes bien definidos, con pseudotrabeculación interna y adelgazamiento de las corticales (Figura 1a), propio de una lesión puramente destructiva estadificada en estadio 2 según Campanacci.

Se le realizó una tomografía computarizada donde se observó con más detalle los bordes

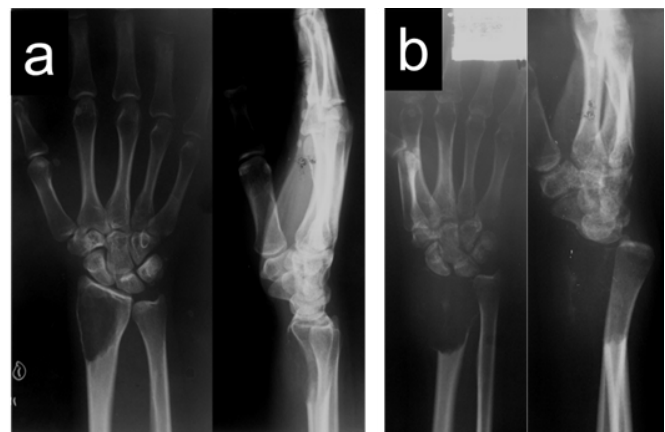

Figura 1. Radiografías posteroanterior y lateral de muñeca derecha al momento del diagnóstico (a) y después de 3 meses de evolución (b).

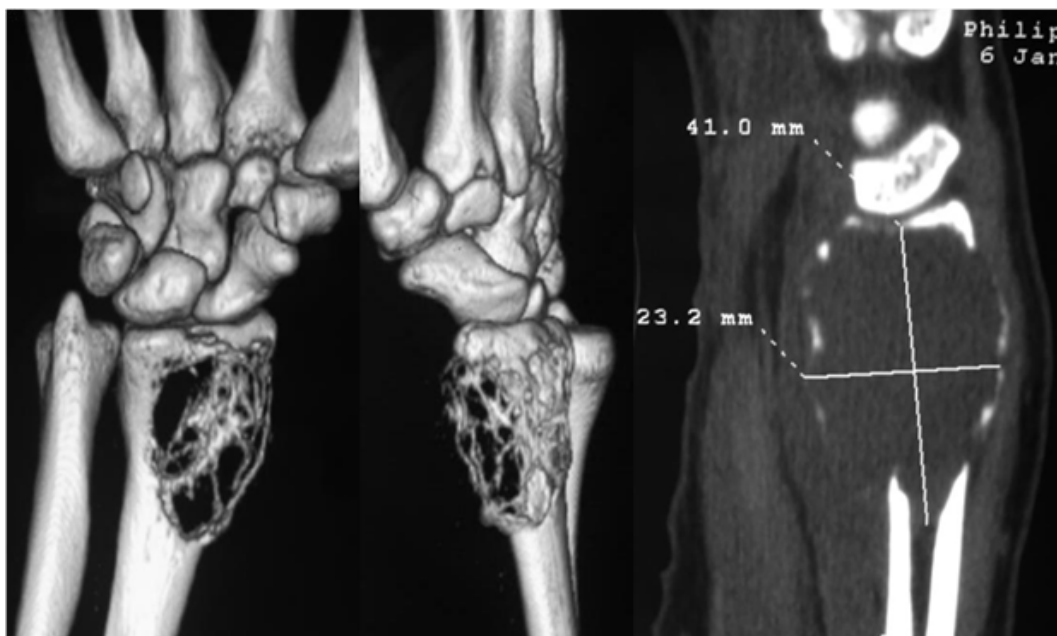


Figura 2. Tomografía computarizada en corte sagital y reconstrucción en 3D.

óseos de la lesión y la afectación de la cortical de manera mas eficaz que la radiología simple (Figura 2).

La primera intervención quirúrgica se le practicó toma de biopsia (No. 2012-000232) de la lesión cuyo resultado fue: *Gran población de células estromales mononucleares acompañadas por células gigantes distribuidas uniformemente por todo el tumor.*

3 meses después de haber realizado el diagnóstico clínico-radiológico-histológico se decide realiza la segunda intervención quirúrgica donde se practica la resección de los 6 cm. distales del radio derecho, conservando exclusivamente la superficie articular, igualmente se le realiza curetaje amplio de la misma, aunada la fenolización del área. Posteriormente se procedió a tomar injerto óseo autólogo tricortical de 6 cm. aproximadamente y también esponjoso, desde la cresta ilíaca izquierda, los cuales

fueron injertados en la zona lesionada, y fijada mediante una placa LC-DCP de 3,5 mm de 12 orificios colocada en la cara dorsal, anclada al tercer metacarpiano, al injerto tricortical y la diáfisis radial sana, y se indican terapias de rehabilitación precoz para conservar la movilidad de los dedos. La paciente se mantiene con la fijación interna durante 6 meses hasta que se comprueba radiológicamente la integración del injerto óseo, posterior a lo cual fue intervenida en una tercera oportunidad para la extracción del implante (placa LC-DCP 3,5 mm); posterior a esta cirugía le fue intensificado el programa de rehabilitación física.

A pesar de la satisfactoria evolución radiológica, la paciente presentó colapso distal lo que generó el cúbito plus, y esto a su vez limitación funcional para la supinación que no superaba los 50°, igualmente para la extensión de la muñeca en apenas 28°.

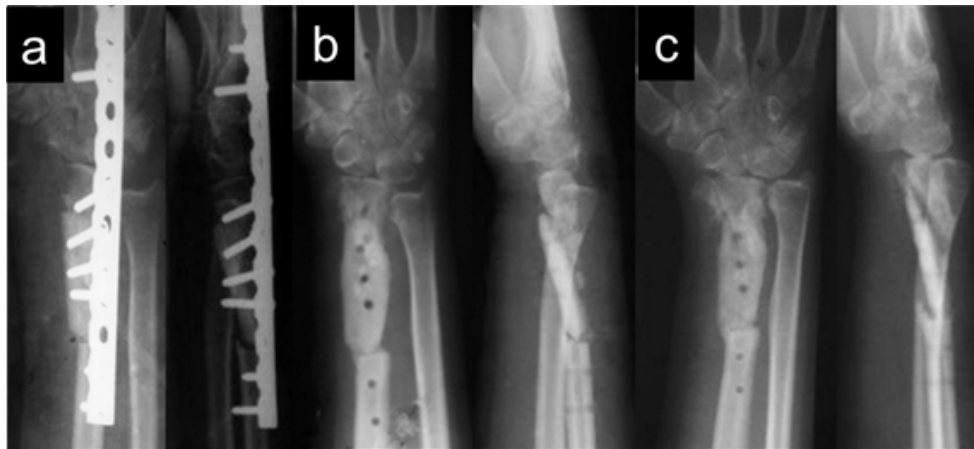


Figura 3. Radiografías en el POP inmediato (a) y posterior a los 12 (b) y 24 (c) meses de post-operatorio.

6 meses posterior al retiro del implante se le realiza la cuarta y última cirugía, practicándole osteotomía y resección de 10 mm de diáfisis distal de cúbito, a 15 mm de la extremidad distal del mismo (Sauvé-Kapandji modificado), acompañada de artrorraxis de la articulación radio cubital distal con tornillo 3,5 mm.

Después de un seguimiento de 24 meses, el rango de movimientos para el antebrazo en supinación fue de 41°, 54° en pronación, 44° de flexión de la muñeca y 22° de extensión de la misma. La media de la fuerza de prensión si disminuyó en aproximadamente un 50% con respecto a la mano contra lateral (Figura 3c y 4). Revisando la escala de valoración postoperatoria de la Sociedad de Tumores Musculoesqueléticos (MSTS) [8] la puntuación para la paciente fue de 28, lo que se traduce en 93,33% y a su vez en un resultado excelente. El tiempo de unión fue de 6 meses aproximadamente, posterior a este fue posible el retiro del implante. No hubo complicación con proceso infeccioso, ni recidivas del tumor

o fractura del injerto; tampoco en la zona donadora de la cresta ilíaca, aunque esta área permaneció dolorosa por un lapso de 4 meses aproximadamente. En la actualidad la paciente se encuentra reintegrada en su totalidad a sus actividades laborales sin limitación física.

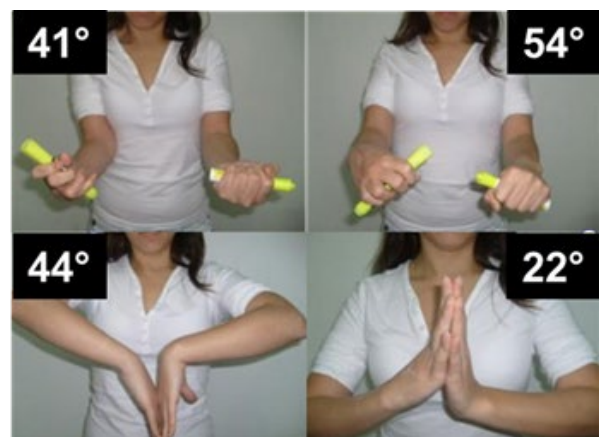


Figura 4. Radiografías posteroanterior y lateral de muñeca derecha al momento del diagnóstico (a) y después de 3 meses de evolución (b).

Discusión

El TCG localizado en el extremo distal del radio representa un problema especial de reconstrucción una vez removido quirúrgicamente. Su posición yuxtaarticular incide directamente sobre la función de la muñeca y por ende de la mano, razón por la cual es de primordial importancia brindar un tratamiento que cubra completamente los parámetros oncológicos de tratamiento, así como también las demandas funcionales de la extremidad afectada. Se han reportado diferentes métodos de reconstrucción del radio distal posterior a la resección amplia del tumor de células gigantes, así como de algunas otras lesiones neoplásicas que menos frecuentemente afectan esta zona [9], dentro de los que destacan: las prótesis de reemplazo, artrodesis con injerto masivo autólogo de peroné o cresta iliaca, translocación del cubito, centralización del carpo sobre el remanente del cubito, injerto de peroné vascularizado o no, con o sin artrodesis y el aloinjerto osteoarticular de reemplazo [10].

Varios autores han defendido la artrodesis en lugar de la reconstrucción, en vista de la alta incidencia de subluxación del carpo que pueden presentar los pacientes tratados con la segunda [11]. Sin embargo, la reconstrucción del radio distal ofrece varias ventajas y debe ser la cirugía de elección. En primer lugar, conserva parcialmente los movimientos de flexo-extensión y de pronosupinación de la muñeca. En segundo lugar, se sabe que el cartílago actúa como una barrera efectiva para el TCG y reseca el mismo a los huesos del carpo para la fusión ósea aumentaría la probabilidad de la recidiva y extensión del mismo. Por último, si finalmente es necesario realizar la artrodesis posterior a

la reconstrucción, debido a complicaciones como la subluxación, ésta todavía se puede realizar con un procedimiento relativamente simple [12].

Aunque los resultados de la reconstrucción del radio distal con injerto autólogotricortical de cresta iliaca muestra una pérdida sustancial de la función en comparación con la muñeca sana, todavía da resultados subjetivos y objetivos satisfactorios para la mayoría de los pacientes y comparables a todos los otros métodos disponibles para la resolución de esta patología. La técnica también tiene la ventaja de no requerir los servicios del banco de huesos o de la unidad de cirugía microvascular. Las tasas de complicaciones relacionadas con la reconstrucción de la extremidad distal del radio son universalmente altas, pero no se oponen a resultados satisfactorios, como el obtenido en el caso presentado.

Referencias

1. Unni KK, Inwards CY, Dahlin's tumores óseos aspectos y datos generales sobre 10.165 casos, 6.ª ed. Caracas: Amolca; 2011.
2. Szendrői M. Giant-cell tumour of bone. *J Bone Joint Surg Br.* 2004;86(1):5-12.
3. O'Donnell R, Springfield D, Motwani H, Ready J, Gebhardt M, Mankin H. Recurrence of giant-cell tumors of the long bones after curettage and packing with cement. *J Bone Joint Surg Am* 1994;76(12):1827-33.
4. Saini R, Bali K, Bachhal V, Mootha A, Dhillon M, Gill S. En bloc excision and autogenous fibular reconstruction for aggressive giant cell tumor of distal radius: a report of 12 cases and review of literature. *J Orthop Surg Res* 2011 6:14. doi: 10.1186/1749-799X-6-14
5. Chadha M, Arora S, Singh A, Gulati D, Singh A. Autogenous non-vascularized fibula for treatment of giant cell tumor of distal end radius. *Arch Orthop Trauma Surg.* 2010;130(12):1467-73. doi: 10.1007/s00402-010-1059-6.

6. Asavamongkolkul A, Waikakul S, Phimolsarnti R, Kiatisevi P: Functional outcome following excision of a tumour and reconstruction of the distal radius. *Int Orthop* 2009; 33(1): 203–9. doi: 10.1007/s00264-007-0441-7
7. Bassiony A. Giant cell tumour of the distal radius: wide resection and reconstruction by non-vascularised proximal fibular autograft. *Ann Acad Med Singap* 2009;38(10):900-4.
8. Enneking W, Dunham W, Gebhardt M, Malawar M, Pritchard D. A system for the functional evaluation of reconstructive procedures after surgical treatment of tumors of the musculoskeletal system. *Clin Orthop Relat Res.* 1993;(286):241-6.
9. Sánchez L, Santos M: Aloinjerto masivo y artrodesis de la muñeca para un tumor de células gigantes del radio distal. Reporte de dos casos y revisión de la literatura. *Acta Ortop Mex* 2011;25(1):50-56.
10. Amilis S, Illescas J: Reconstrucción del extremo distal de radio mediante aloinjerto osteoarticular contra lateral después de la resección de un tumor esquelético. *Rev Med Univ Navarra* 2002;46(1):11-18.
11. Murray J, Schlafly B. Giant-cell tumors in the distal end of the radius. Treatment by resection and fibular autograft interpositional arthrodesis. *J Bone Joint Surg Am* 1986;68(5):687-94.
12. Vander Griend R, Funderburk C. The treatment of giant-cell tumors of the distal part of the radius. *J Bone Joint Surg Am* 1993;75(6):899-908. doi: 10.2106/00004623-199306000-00011.