

Osteosíntesis mínimamente invasiva con placa con principio helicoidal para el tratamiento de fracturas diafisarias de clavícula. Reporte de Caso y Descripción de la Técnica quirúrgica

Minimally invasive osteosynthesis with helical principle plate for the treatment of clavicle diaphyseal fractures. Surgical Technique and Case Report.

Dr. Manuel Brito Velásquez¹ 

Fecha de recepción: 01 de febrero de 2015. Fecha de aceptación: 27 de noviembre de 2015.

Resumen

La elección del tratamiento más adecuado para el manejo de las fracturas diafisarias de clavícula sigue siendo controversial. Por muchos años el manejo no operatorio conservador ha sido el "gold estándar" del tratamiento de estas fracturas, sin embargo, estudios recientes han cuestionado la efectividad del mismo. Presentamos el caso de paciente masculino de 32 años, quien presentó fractura diafisaria de clavícula izquierda. El objetivo es presentar una técnica quirúrgica para el manejo operatorio de fracturas diafisarias de clavícula tratadas mínimamente invasiva con osteosíntesis con placa con principio helicoidal y realizar el reporte de un caso manejado con dicha técnica. Se obtuvieron excelentes resultados clínicos y radiológicos con el uso de la técnica en este caso. No se registraron complicaciones al término del seguimiento como infección, refracturas, rechazo y/o aflojamiento del material de osteosíntesis. La combinación de las propiedades bio-mecánicas que aportan la osteosíntesis mínimamente invasiva y el principio helicoidal la convierten en una opción a considerar para el tratamiento de estas fracturas.

Rev Venez Cir Ortop Traumatol, 2017, Vol 49 (1): 31-37.

Palabras Clave: Clavícula, Fracturas Óseas, Fijación Interna de Fracturas, Hombro, Principio Helicoidal.

Nivel de Evidencia: 4

Abstract

The choice of the most appropriate treatment for the management of diaphyseal clavicle fractures remains controversial. For many years, non-operative conservative management has been the "gold standard" for these fractures; however, recent studies have questioned its effectiveness. We report a 32-year-old male patient who presented a diaphyseal fracture of the left clavicle. The objective is to report a case and present a surgical technique for the operative management of clavicle diaphyseal fractures with minimally invasively plate osteosynthesis and helical principle. Excellent clinical and radiological results were obtained with the use of the technique in this patient. No complications were recorded at the end of follow-up, such as infection, refractures, rejection and/or loosening of the osteosynthesis material. The combination of bio-mechanical properties provided by minimally invasive osteosynthesis and the helical principle is an option to consider for the treatment of these fractures. **Rev Venez Cir Ortop Traumatol, 2017, Vol 49 (1): 31-37.**

Key Words: Clavicle, Bone Fractures, Internal Fixation of Fractures, Shoulder, Helical Principle.

Level of evidence: 4

Introducción

Las fracturas diafisarias de clavícula representan del 2,6 al 5 % de todas las fracturas del adulto. Afectan principalmente a pacientes jóvenes con edad inferior a los 30 años y son ocasionadas por traumatismos

¹Especialista en Ortopedia y Traumatología - Universidad de Los Andes; Coordinador del Servicio de Traumatología del Hospital Dr. Carlos Roa Moreno de La Grita, Estado Táchira, Venezuela.

Autor de correspondencia: Manuel Brito, email: drmanuelbrito@gmail.com
Conflictos de interés: Los autores declaran que no existen conflictos de interés.
Este trabajo fue realizado con recursos propios sin subvenciones.

de alta energía ocurridos durante actividades deportivas, precipitaciones de altura y accidentes de tránsito (1,2).

Tradicionalmente el manejo no quirúrgico ó conservador ha sido el tratamiento de elección para estas fracturas, por haber reportado bajas tasas de complicaciones y escasos síntomas residuales (3,4). Revisiones más recientes reportan que los pacientes tratados de esta forma pueden tener un elevado riesgo de no-unión, disfunción del hombro y dolor residual (2,5,6).

Actualmente existen indicaciones precisas para el manejo quirúrgico de estas fracturas como las indicadas por la AO (Arbeitsgemeinschaft für Osteosynthesefragen) (7) o los criterios de Allman (8).

La afectación predominante de individuos jóvenes económicamente activos, requiere de tratamientos que permitan una rápida reanudación de las actividades laborales y diarias y pronto alivio del dolor (5-7,9).

Las técnicas de osteosíntesis mínimamente invasiva (OMI) han demostrado ventajas biológicas importantes en el manejo de fracturas diafisarias de huesos largos. Mientras que el principio helicoidal aplicado a la osteosíntesis con placa ha demostrado tener ventajas mecánicas al proporcionar estabilidad al foco de fractura, tanto en torsión como flexión, reduciendo la fatiga por stress (10,11).

Presentamos el caso de un paciente con fractura diafisaria de clavícula tratado con reducción indirecta y osteosíntesis mínimamente invasiva con placa con principio helicoidal y se describe la técnica quirúrgica.

Reporte de caso

Paciente masculino de 32 años, natural y procedente de La Grita, Estado Táchira, quien presentó traumatismo en el hombro izquierdo posterior a accidente vial mientras se desplazaba en una motocicleta. Al examen físico de ingreso presenta dolor, aumento de volumen en región clavicular izquierda y limitación funcional en el miembro superior ipsilateral. No se encontraron otras lesiones asociadas al examen físico del paciente.

Se le solicitó radiografía del hombro en su proyección anteroposterior donde se evidencia solución de continuidad ósea en el tercio medio de la clavícula (Figura 1). La cual fue clasificada como AO 152.C2 (7).

El paciente fue planificado para realizar reducción cerrada y osteosíntesis mínimamente invasiva con una placa de

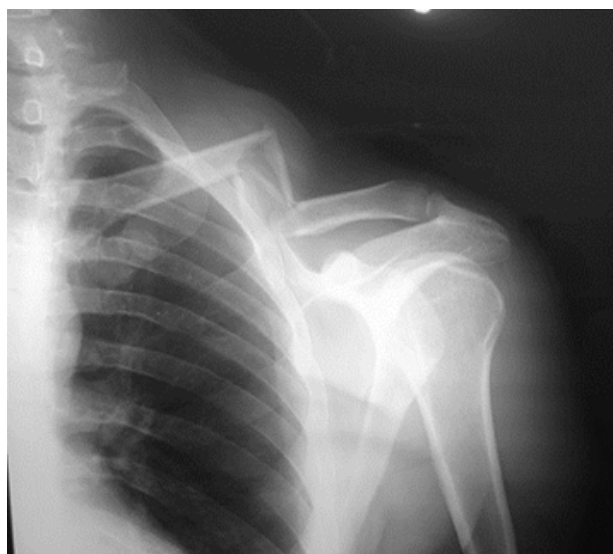

Figura 1. Radiografía anteroposterior de hombro izquierdo proyección anteroposterior al momento del ingreso.

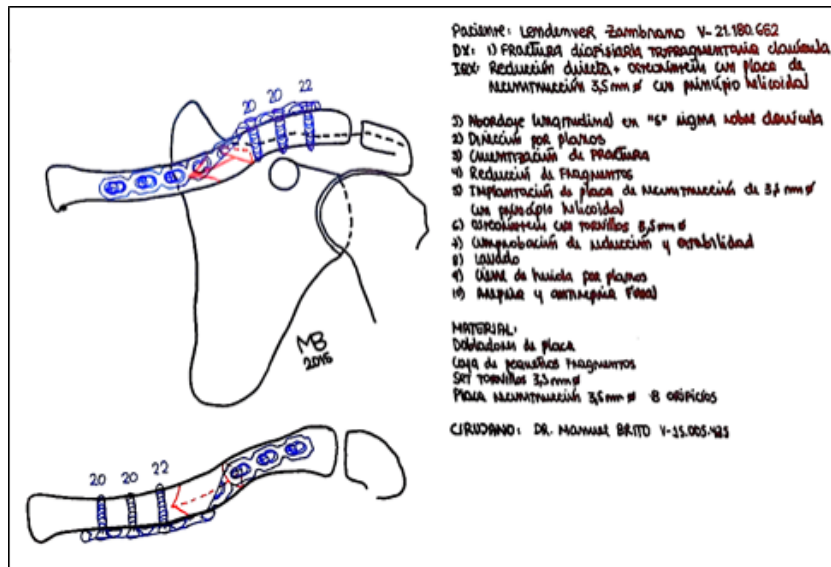


Figura 2. Planificación Pre-Operatoria.

reconstrucción de 3,5 mm con principio helicoidal (Figura 2), tal y como se describe más adelante.

Técnica quirúrgica

El paciente es posicionado en "silla de playa" (30° de inclinación). Se coloca un realce o cojín interescapular o subescapular del lado afectado para que se haga extensión de la clavícula, lo cual secundariamente ayuda en la reducción de la fractura. El miembro superior ipsilateral se cubrió con un vendaje y se dejó libre sobre el campo quirúrgico. Se realiza un intento de reducción cerrada con tracción.

El abordaje se realizó a través de 2 incisiones longitudinales, la primera sobre la cara proximal y anterior de la clavícula, de unos 3 cms, y la segunda, distal, sobre la cara superior. Al realizar la incisión proximal, se tuvo cuidado con la inserción del músculo, esternocleidomastoideo (Figura 3).

Se utilizó una placa de reconstrucción de 3,5 mm Ø recta, la cual fué contorneada, intraoperatoriamente, dándole la forma de "S" itálica de la clavícula y posteriormente el contorneado helicoidal en su eje axial (figura 3b y figura 4).

Una vez realizado esto se hace la tunelización (figura 3d), sin realizar desperiostización importante con una legra o disector, o utilizando la misma placa, y respetando la rama sensitiva del nervio supraclavicular, que discurre perpendicular a la diáfisis de clavícula.

La osteosíntesis se realizó con tornillos corticales de 3,5 mm Ø, colocados de la siguiente forma: En el extremo proximal, 3 tornillos (6 corticales) en la cara anterior de la clavícula en dirección antero-posterior; y en el extremo distal, 3 tornillos (6 corticales) en la cara superior en dirección céfalo-caudal. Se protegieron las grandes estructuras neurovasculares del cuello (plexo braquial

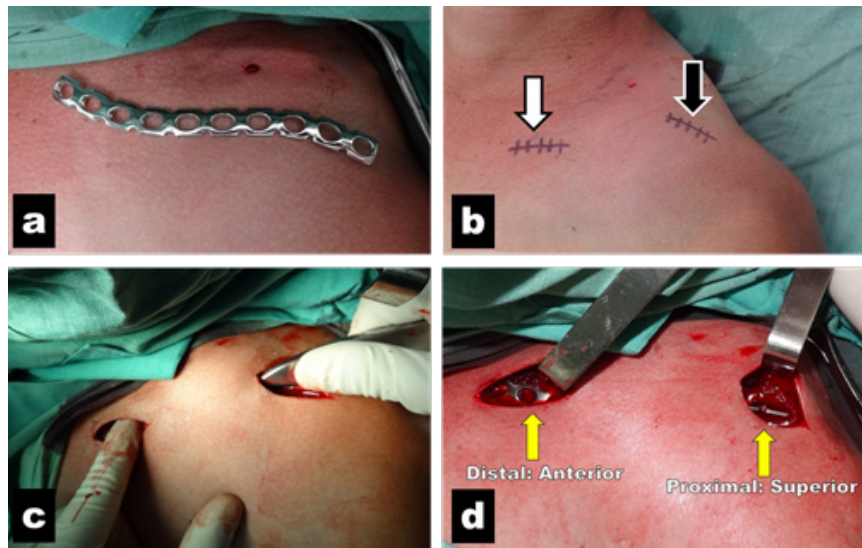


Figura 3. a: Preparación para establecer localización de incisiones de acuerdo a longitud de la placa. b: Incisión medial y anterior (flecha blanca) e incisión lateral y superior (flecha negra); c: Tunelización con disector; d: Implantación de la placa anterior en el extremo proximal y superior en el extremo distal (flechas).

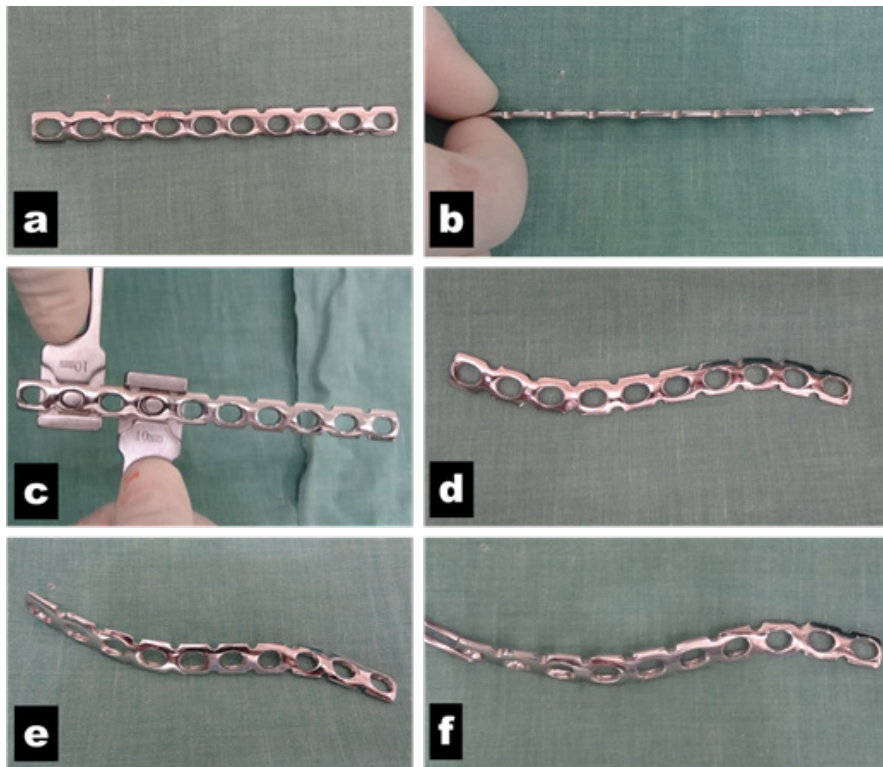


Figura 4. a y b: Placa de reconstrucción de 3,5mmØ. c y d: Contorneado en "S" itálica. e y f: Contorneado helicoidal en su eje axial.

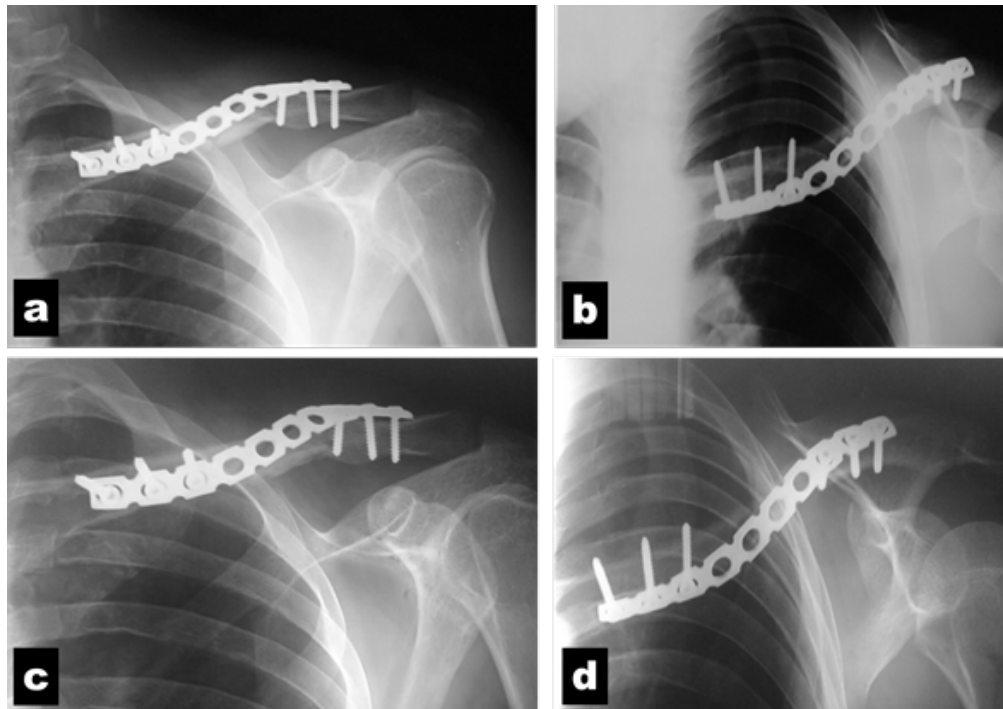


Figura 5. Resultados radiológicos en proyecciones anteroposterior y axial (Clavícula en "S"): a y b: 8 semanas de post operatorio. c y d: 12 semanas de post operatorio.

y vena subclavia inferior) al momento de trabajar en el abordaje medial (Figura 5).

Evaluación de los resultados

Se aplicó la escala visual análoga del dolor, la escala de Constant-Murley modificada (12), el cuestionario QuickDASH (14) para evaluar la evolución clínica y la escala radiológica de Montoya (15) para evaluar la evolución radiológica a través de la consolidación ósea en los mismos intervalos. Se definió como "excelente y/o buen resultado" puntaje ≥ 95 en la escala de Constant-Murley y ≤ 5 en el cuestionario de QuickDASH.

Postoperatorio

El paciente se le indicó el uso de un cabestrillo durante 7 días el cual fue retirado

en su primera consulta post-operatoria. Se aplicaron los cuestionarios para la evaluación clínica y se realizaron controles radiográficos (proyecciones anteroposterior y axial de clavícula) en las consultas control a los 2, 4, 8, 12 y 16 semanas.

Resultados

El puntaje de acuerdo al cuestionario QuickDASH fue 47,7 a las 4 semanas del post operatorio, 25 a las 8 semanas y 2,3 a las 12. El paciente reportó puntaje de 2 en la EVA para la 4 semana, de 1 para la 8va y 0 para las 12. Con respecto a la Escala de Constant-Murley, el puntaje fue de 46 a las 4 semanas, 14 a las 8 y 4 a las 12 semanas (al compararlo con el hombro sano).

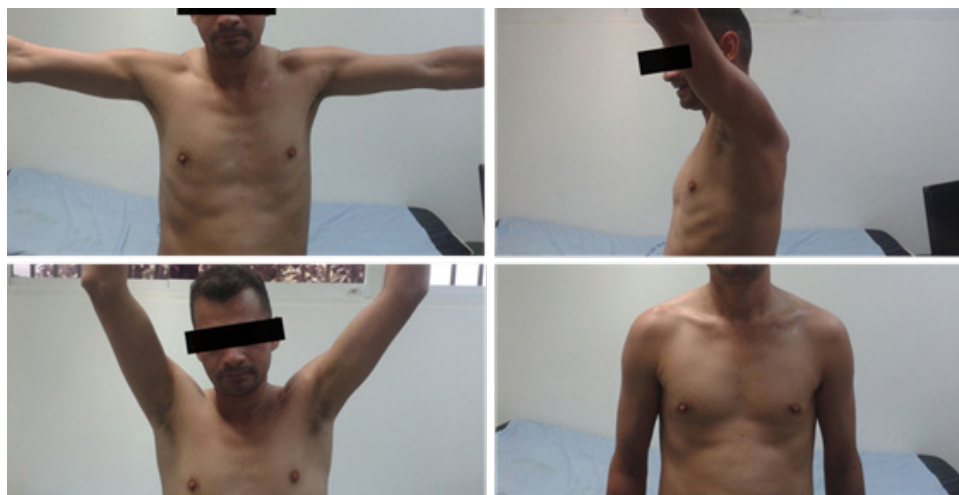

Figura 6. Resultados clínicos a las 08 semanas del post operatorio.

Se encontró consolidación Montoya III a las 08 semanas del post-operatorio, y en el mismo momento el paciente se reincorporó a sus actividades laborales y cotidianas regulares sin restricciones. Para su consulta de las 12 semanas se evidenció consolidación de la fractura Montoya IV (Figura 6)

Discusión

Por mucho tiempo el manejo no quirúrgico era el gold standard para el tratamiento de estas fracturas. Sin embargo, revisiones recientes (1,2,5,10-12), han cuestionado los resultados funcionales a mediano y largo plazo de este tratamiento.

Muchos estudios (1,2,5,6,9,16) reportan que este tipo de lesiones afecta en su mayoría a pacientes jóvenes, de sexo masculino, económicamente activos, lo cual requiere de tratamientos que permitan su rápida reincorporación laboral.

Los resultados excelentes en la valoración

funcional y radiológica obtenidos en la resolución de este caso, puede estar en relación con la combinación de 2 filosofías quirúrgicas: la *Osteosíntesis Mínimamente Invasiva* cuyos beneficios son ampliamente conocidos en el tratamiento de fracturas de huesos largos (10), basados en sus ventajas biológicas aportando estabilidad mecánica relativa; mientras el *Principio Helicoidal* propuesto por Fernández (11) permite la consolidación más uniforme de la fractura al incrementarse el contorno de la placa; disminuye el riesgo de fatiga por stress en el sitio de fractura; permite que la placa absorba la presión causado por la carga torsional, lo cual es muy útil en fracturas espiroideas; y el agarre de los tornillos es más fuerte, lo que se disminuye el riesgo de aflojamiento (12).

Esta combinación de las propiedades biomecánicas que aportan ambas filosofías, representan una excelente opción para el manejo de fracturas diafisarias de clavícula, sin embargo, se requiere de la realización de estudios con mayor cantidad de pacientes para validar esta técnica quirúrgica.

Referencias

1. Brin Y, Palmanovich E, Dolev E, Nyska M, Kish B. Displaced Mid-Shaft Clavicular Fractures: Is Conservative Treatment Still Preferred? *Isr Med Assoc J* 2014;16(12):748-52.
2. van der Meijden O, Gaskill T, Millett P. Treatment of clavicle fractures: Current Concepts Review. *J Shoulder Elbow Surg* 2012;21(3):423-9.
3. Neer C. Nonunion of the clavicle. *J Am Med Assoc* 1960;172:1006-11.
4. Rowe C. An atlas of anatomy and treatment of midclavicular fractures. *Clin Orthop Relat Res* 1968;58:29-42.
5. Carvajal M, Gómez C, Borja W, Sepúlveda L. Fracturas diafisarias de la clavícula: revisión de la evidencia publicada. *Revista Biosalud* 2016;15(1):87-97.
6. Robinson C, Goudie E, Murray I, Jenkins P, Ahkter M, Read E, Foster C, Clark K, Brooksbank A, Arthur A, Crowther M, Packham I, Chesser T. Robinson C, *et al.* *J Bone Joint Surg Am* 2013;95(17):1576-84. doi: 10.2106/JBJS.L.00307.
7. Ruedi T, Buckley R, Moran R. *AO Principles of fractures management*. Second Edition. New York: Thieme;2007.
8. Allman F. Fractures and ligamentous injuries of the clavicle and its articulation. *J Bone Joint Surg* 1967;49:774-84.
9. Naimark M, Dufka F, Han R, Sing D, Toogood P, Ma C, Zhang A, Feeley B. Naimark M, *et al.* *J Shoulder Elbow Surg* 2016;25(5):739-46. doi: 10.1016/j.jse.2015.09.029.
10. On Tong G, Bavonratanavech S. *AO Manual of Fracture Management: Minimally Invasive Plate Osteosynthesis (MIPO) Concepts and Cases presented by AO East Asia*. New York:Thieme;2007.
11. Fernández Dell'Oca. The Principle of Helical Implants Unusual ideas worth considering. *Injury* 2002;33(Suppl 1):1-27. doi:10.1016/s0020-1383(02)00064-5.
12. Brito M, Aliso K. Placa helicoidal en el tratamiento de fractura del húmero por cirugía mínimamente invasiva. Reporte de un caso. *Rev Venez Cir Ortop Traumatol* 2015;47(1):70-3.
13. Constant C, Murley A. A clinical method of functional assessment of the shoulder. *Clin Orthop Relat Res* 1987;(214):160-4.
14. Hudak P, Amadio P, Bombardier C; The Upper Extremity Collaborative Group: Development of an upper extremity outcome measure: the DASH (Disabilities of the arm, shoulder and hand). *Am J Ind Med* 1996; 29: 602-8.
15. Montoya A. Tratamiento de las fracturas de diáfisis tibial [Tesis de recepción de grado]. México DF: IMSS-UNAM;1977.
16. González A, Lópiz M, García C, Marco F. Fracturas de tercio medio de clavícula. Resultados tras osteosíntesis. *Acta Ortopédica Mexicana* 2013;27(5):288-92.