

NUEVA TÉCNICA DE TRIPLE ARTRODESIS PERCUTÁNEA PARA EL TRATAMIENTO DE PACIENTES CON PIE PLANO NEUROLÓGICO. New technique of percutaneous triple arthrodesis for the treatment of patients with neurological flatfoot.

Dr. Ricardo L. Trevisan-P;* *Dr. Carlos H. Prato**;* *Dra. Anna E. Palmar-S. ****

RESUMEN

El objetivo principal de este estudio, es presentar la nueva técnica de triple artrodesis percutánea, en pacientes con pie plano neurológico de la clínica de Neuro-ortopedia del Hospital Ortopédico Infantil, periodo noviembre 2013 a julio 2015. Se evaluaron los pies plano valgo severos por parálisis cerebral (PC), clínica y radiológicamente, antes y después de la triple artrodesis percutánea, siendo constituida la muestra por 18 pacientes (34 pies) con pie plano valgo severo de etiología neurológica. La cirugía formo parte de un protocolo de cirugías multinivel. La edad media de los pacientes fue 12,66 años en un rango de 9-18 años, el seguimiento promedio fue 23,88 meses. Para la evaluación clínica se aplica la escala de Angus para la triple artrodesis, en la radiología se obtuvo corrección estadísticamente significativo ($P < 0.05$) en ángulos astrágalo horizontal, astrágalo primer metatarsiano (ap y lat) y calcáneo horizontal. Se aplicó la evaluación clínica para evaluar resultados, obteniéndose 100% de mejoría.

Los implantes utilizados fueron tornillos canulados de 6.0 y 4.0 mm de diámetro para realizar la fijación primaria estable a nivel de la articulación subastragalina anterior, posterior y talonavicular. No se reportaron complicaciones. Se registró una alta tasa de satisfacción de los padres y representantes con el resultado de la cirugía. La triple artrodesis percutánea, ofrece grandes ventajas, al evitar grandes incisiones con las complicaciones potenciales que ello implica y obteniéndose buenos resultados. La nueva técnica representa una posible solución al pie plano neurológico severo, donde otras técnicas quirúrgicas fallan por la complejidad de la deformidad.

Palabras Clave: Triple artrodesis percutánea, pie plano valgo neurológico, parálisis cerebral.

NIVEL DE EVIDENCIA: IV

* Especialista Ortopedia y traumatología. Ortopedista Infantil. Especialista en Neuro Ortopedia. Coordinador de la Clínica de Neuro Ortopedia del Hospital Ortopédico Infantil. Hospital Ortopédico Infantil de Caracas- Venezuela.

** Especialista Ortopedia y traumatología. Ortopedista Infantil. Especialista en Neuro Ortopedia. Director del Laboratorio de Análisis de la Marcha. Hospital Ortopédico Infantil de Caracas- Venezuela.

*** Especialista en Ortopedia y Traumatología. Ortopedista Infantil. Fellow de Neuro- Ortopedia. Hospital Ortopédico Infantil de Caracas- Venezuela.

Departamento al que debe atribuirse el trabajo: Clínica de Neuro Ortopedia del Hospital Ortopédico Infantil de Caracas.

Correo electrónico del autor responsable de la correspondencia sobre el manuscrito: annaelizabeth1@hotmail.com.

No hubo fuentes de ayuda en forma de subvenciones, equipos, o drogas, ni dispositivos ortopédicos que se debe dejar constancia, ni el o los autores han recibido asesoramiento, ni apoyo económico para el estudio de ninguna compañía, laboratorio ni casa comercial.

ABSTRACT

The main objective of this study is to evaluate the percutaneous triple arthrodesis technique in pediatric patients with neurologic flat foot Neurortopedia Clinic of Children's Orthopedic Hospital from 2013 to July 2016. A review of severe valgus flat feet by cerebral palsy (CP), was performed, clinically and radiologically before and after percutaneous triple arthrodesis, the sample being constituted by 18 patients (34 feet) with severe valgus flatfoot neurological etiology. The surgery was part of multilevel surgery for the treatment of CP problems. The mean age of patients was 12,66 years in a range of (9-18 years) the average follow-up was 23,88 months. The clinical and radiological evaluation improved in the surgical post and was statistically significant ($P < 0.05$). Clinical

evaluation to assess results obtained 100% improvement was applied. The implants used were cannulated screws 6.0 and 4.0 mm in diameter for the stable level of the anterior, posterior and subtalar joint talonavicular primary fixation. No complications were reported. A high rate of satisfaction of parents and representatives of patients with the outcome of surgery was recorded. Triple arthrodesis percutaneous offers great benefits to avoid large incisions with potential complications its implications, and good results are obtained. The new technique represents a possible solution to severe neurological flatfoot where other surgical techniques fail due to the complexity of the deformity.

Keywords: Percutaneous Triple arthrodesis, neurological valgus flat foot, cerebral palsy.

INTRODUCCIÓN

Se ha estudiado que el pie plano, ocurre en el 25% de los pacientes con parálisis cerebral infantil. Esta condición afecta al 64% de niños dipléjicos y cuadripléjicos, siendo la mayor causa de inestabilidad durante la bipedestación¹.

El pie plano neurológico describe una deformidad tridimensional que se presenta por una disfunción del brazo de palanca flexible, corto y mal rotado, ocurriendo el "efecto roll over"⁵.

Se han desarrollado, a lo largo del tiempo, diferentes técnicas para la resolución del pie plano neurológico que van desde cirugías de partes blandas, artrorraxis, capsuloplastias, artrodesis medial y osteotomías con alargamiento de calcáneo, artrorraxis subastragalina tipo calcáneo stop y artrodesis medial, por nombrar los más utilizados. Sin embargo, pese a los buenos resultados obtenidos con estas técnicas^{2,3, 4,5}, existe un grupo de pacientes con nivel IV y V en el sistema de clasificación de la función motora gruesa (GMFCS)⁶, con pie plano severo en los cuales recidiva la deformidad, o pacientes no operados, quienes consultan tardíamente por presentar

una severa deformidad que cursa con un pie doloroso, con callosidades, difícil de mantener en las férulas y que limita la marcha o la bipedestación en los casos más severamente afectados. Es a ese grupo de pacientes, con pie plano neurológico severo estructurado y doloroso, que se le ofrece la triple artrodesis.

En lo que se refiere a la triple artrodesis, en 1909 Ducroquet y Launay⁷, presentaron su experiencia en esta nueva técnica quirúrgica, titulada: "*Paralysis infantile des muscles du pied. Son traitement par l'arthrodese partiele*" (parálisis infantil de los músculos del pie. Su tratamiento por artrodesis parcial) publicado en la *Presse Medicale* del 30 de junio de 1909. En 1921 Hoke⁸, describió su técnica de triple artrodesis en la que combinó artrodesis de articulación subtalar y talo-navicular, por exeresis de la cabeza del talus y reinserción de la misma, después de la remoción de sus superficies articulares. Sin embargo, la mayoría de las escuelas anglosajonas atribuyen la triple artrodesis a Ryerson⁹, quien la publicó en 1923, que involucra las articulaciones subtalar, talo-navicular y calcáneo-cuboidea, la cual hoy por hoy es la descripción

clásica del procedimiento.

Las relativamente grandes incisiones, son usadas en las técnicas abiertas y abordaje lateral del pie, para las artrodesis que proporcionan buena exposición de la cara posterior y medial de la articulación subtalar; mientras que el abordaje posterior provee, una excelente vista del aspecto posterior del tobillo y la articulación subtalar¹⁰. Sin embargo, el procedimiento como originalmente fue descrito, presenta como desventajas en el trans y post quirúrgico inmediato, los amplios abordajes, el sangrado post quirúrgico y la inflamación del pie; la posibilidad de pseudoartrosis, mala alineación y necrosis avascular del astrágalo.

Es por ello que el cirujano senior, se plantea la necesidad de diseñar una técnica quirúrgica en la cual se disminuyan las complicaciones inherentes a los abordajes y que ofrezca, tanto al cirujano como al paciente, mejores resultados en el pre y post operatorio, diseñando así, la técnica de triple artrodesis percutánea en el pie plano, que ofrece los mejores resultados con una técnica menos invasiva rápida y reproducible.

El objetivo principal de este trabajo es presentar la nueva técnica de triple artrodesis percutánea en pacientes con pie plano paralítico, la evaluación radiográfica en el pre y post quirúrgico, así como también, las complicaciones y el nivel de satisfacción de los representantes con los resultados de la cirugía realizada.

MATERIAL Y MÉTODO

Esta investigación fue aprobada por la comisión de bioética del Hospital Ortopédico Infantil de Caracas. Dto. Capital. Venezuela.

La población de este estudio la conforman la totalidad de pacientes de ambos sexos entre 9 y 18 años, con pie plano valgo severo doloroso por parálisis cerebral, GMFCS IV o mayor, que acudieron a la Clínica de Neuro-ortopedia de la Fundación Hospital Ortopédico Infantil de Caracas,

Venezuela, durante el periodo de noviembre 2013 a julio de 2016, con radiología pre y post quirúrgica completa en la historia clínica de cada paciente, y aceptación manifiesta del representante del paciente a participar en el estudio (consentimiento informado). Se incluyó un total de 18 pacientes para éste procedimiento.

Se examinaron a los pacientes con PC y se clasificaron según el tipo de disfunción motora de acuerdo a la topografía GMF.

Los criterios para corrección quirúrgica con triple artrodesis fueron: pie plano severo, dolor a nivel del pie durante el apoyo, antecedentes de lesión de partes blandas a nivel de la prominencia que hace la cabeza del astrágalo y problemas con el uso de las ortesis relacionados con la deformidad del pie plano.

Desde el punto de vista clínico, se utilizó el patrón de evaluación clínico de Angus et al.¹², para la triple artrodesis.

La evaluación radiológica se realizó con radiografías simples, con apoyo del pie en vistas anteroposterior (AP) y lateral (LAT) pre y post operatorias, mediante medición de los ángulos astrágalo-primer metatarsiano en radiografías AP, y LAT, ángulo astrágalo-primer metatarsiano, astrágalo horizontal y calcáneo-piso. Se realizaron radiografías en cada control post quirúrgico, donde también se evaluó la fusión a nivel de la articulación subtalar y talonavicular, así como también, la preservación de la corrección post quirúrgica. La fusión del tejido óseo se demuestra por el bloqueo y unión visible donde estaban las articulaciones subtalar y talo-navicular con el mantenimiento de la corrección con carga, además, de la ausencia de pseudoartrosis y signos de aflojamiento del material de osteosíntesis, y desde el punto de vista clínico, la ausencia de dolor en el pie a la bipedestación, así como la evaluación clínica para la triple artrodesis según Angus et al.¹². Se eligió como material de osteosíntesis para la triple artrodesis percutánea, dos tornillos canulados (acero o titanio) de 6.5mm para la articulación subastragalina anterior y posterior, y uno de 4.0 mm para la articulación

talonavicular. Este material de osteosíntesis permite realizar compresión y mantener estable el pie mientras se realiza la fusión ósea.

En este estudio, para el análisis estadístico, los resultados fueron expresados en valores absolutos y porcentuales o como Mediana (\bar{X}) y \pm Desviación Estándar ($M \pm DE$). El análisis estadístico fue realizado usando Statistical Package for Social Sciences (SPSS) versión 22. Las diferencias entre las mediciones pre y post quirúrgicas fueron evaluadas mediante la prueba no paramétrica de rango con signo de Wilcoxon, también conocida como prueba U. Se consideró el *Valor de p* $<0,05$ como estadísticamente significativo¹³.

El paciente colocado en decúbito supino, con isquemia neumática y en cama radiolúcida. Bajo visualización directa; utilizando el intensificador de imágenes, se localiza el piso del seno del tarso en la articulación subastragalina y se realiza una incisión de aproximadamente 1.5 cm en la cara lateral del pie. Se coloca un alambre de Kirshner en dirección de distal a proximal, ligeramente de afuera hacia adentro y de abajo hacia arriba, en dirección de la subastragalina posterior. Se comprueba la adecuada posición y se pasa una broca canulada utilizando como guía el alambre colocado; se reseca el cartílago articular con el paso de brocas sucesivas y la utilización de curetas, hasta comprobar radiológicamente la destrucción de la superficie articular. Desde la misma incisión, se procede a localizar la subastragalina anterior y se pasa una guía canulada hacia adelante y adentro y se repite el procedimiento de la misma manera, hasta sentir que el talón liberado puede ser colocado debajo del talo en posición de adecuada reducción. En caso necesario,

cuando es evidente que el fallo articular medial, se localiza en la astrágalo escafoidea, se realiza una incisión medial de manera similar y se realiza el paso de las guías, brocas y curetas, hasta obtener el movimiento libre que permita la buena alineación entre estos huesos.

A continuación, se reduce el retropié en varo con el antepié pronado para obtener la corrección adecuada, colocándose desde la planta del pie, una guía de Kirshner hacia dorsal y se pasa un tornillo canulado que fije la articulación subastragalina anterior y el calcáneo. Se repite el procedimiento con un segundo tornillo, que realiza la fijación en una posición de reducción, la articulación subtalar posterior desde el calcáneo al cuerpo del astrágalo. Se puede colocar un tercer tornillo desde el escafoidees al cuello del astrágalo para fijación adicional. Se comprueba el resultado y la posición con ayuda del arco en C, se realiza hemostasia, se cierra de manera convencional y se coloca una inmovilización tipo yeso suropédico por un período de 6 semanas, con cambio de yeso a la tercera semana. Se realizan controles por consulta externa a las 3 y 6 semanas y 3, 6, 12 y 24 meses, con radiografías de control AP y Lateral con apoyo de ambos pies (las radiografías a las 6 semanas se realizan sin carga).

El objetivo final de esta cirugía, es corregir la alineación de los huesos del retro y mediopie, y fijarlos con tornillos canulados haciendo especial énfasis en la articulación subastragalina anterior. En los primeros casos, se realizó la fijación de la subastragalina desde el dorso del pie, pero en vista de la dificultad en la colocación de los dos tornillos, y al área de superficie pequeña, (menos de 3cm aproximadamente) para fijar dos tornillos de 6.5 mm de diámetro, se decidió la colocación plantar.

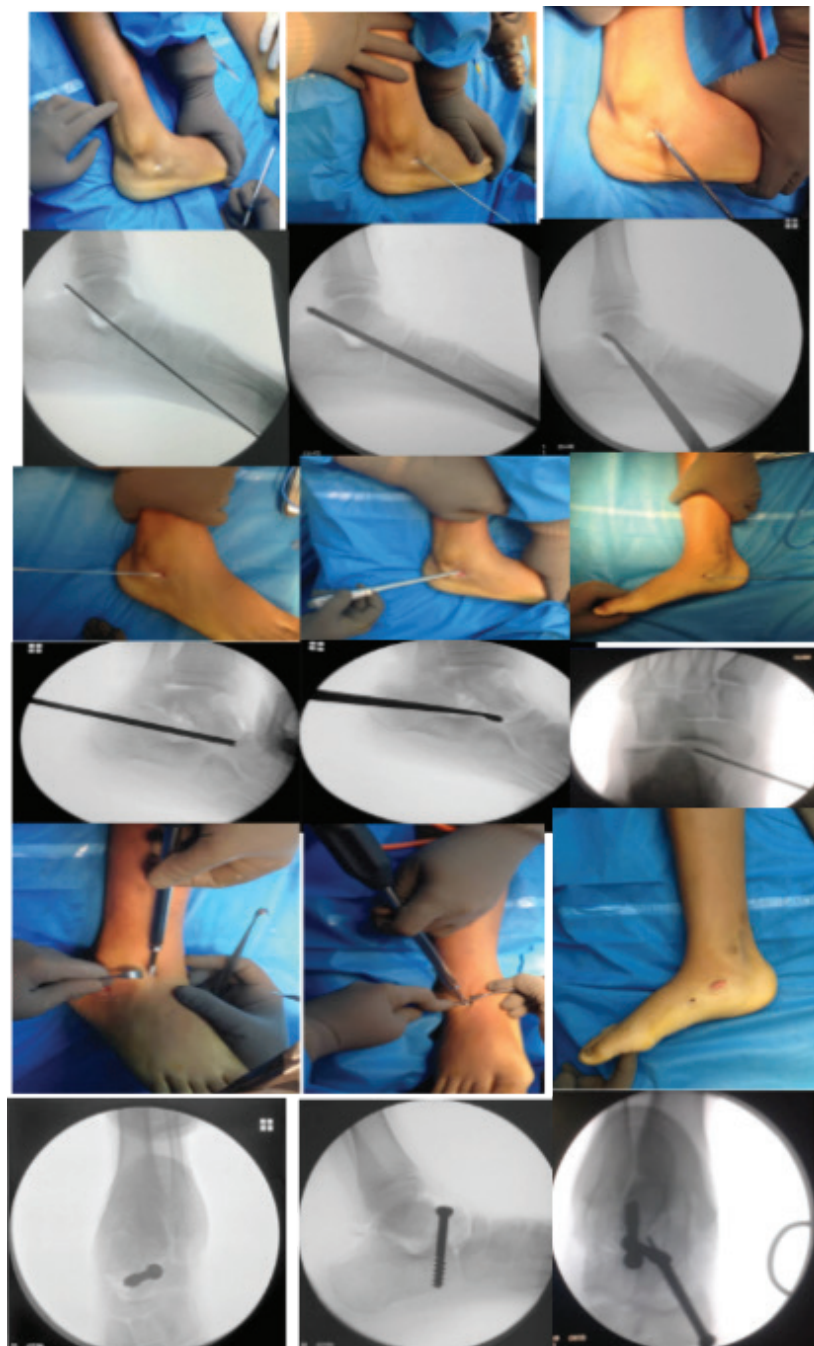


Fig. 1. Técnica de triple artrodesis percutánea.

RESULTADOS

Cumplieron con los criterios de inclusión para este estudio 18 pacientes, de los cuales 11 fueron del sexo masculino y 7 femenino que representan 61,2% y 38,8%,

respectivamente, con una edad promedio de 12,66 años y una desviación estándar (SD) de $\pm 2,85$. Los datos demográficos de la muestra se resumen en la Tabla 1.

Tabla 1. Distribución de la muestra (Número y porcentaje)

Edad	Pacientes	%
9-11	7	38,80
12-15	7	38,80
16-18	4	22,40
Total 100%		
Tipo de Parálisis	Pacientes	%
Triplejía	1	5,55
Cuadriplejía	8	44,55
Diplejía	7	38,8
Diplejía Mixta	1	5,55
Cuadriplejía Mixta	1	5,55
18		Total 100%
Pie Operado	Pies	%
Derecho	16	47,05
Izquierdo	18	52,95
34		Total 100%

Fuente: Historias clínicas del Hospital Ortopédico Infantil de Caracas. Venezuela.

Según el GMFCS, todos los pacientes se clasificaron en un nivel IV. Se realizaron radiografías simples con apoyo del pie en las vistas descritas anteriormente. Las mediciones entre las evaluaciones del seguimiento pre y post quirúrgicas fueron comparadas. Los resultados fueron considerados satisfactorios, si en al menos 2 o 3

mediciones radiográficas, se encontraban dentro de los rangos normales (RN). El promedio normal de los ángulos son: en radiografía AP, astrágalo-primer metatarsiano 0-20 grados; en radiografía lateral, astrágalo horizontal 15-37 grados, el ángulo astrágalo-primer metatarsiano lateral, -7 a 20 grados y calcáneo piso, 15-20 grados.^{14,15}

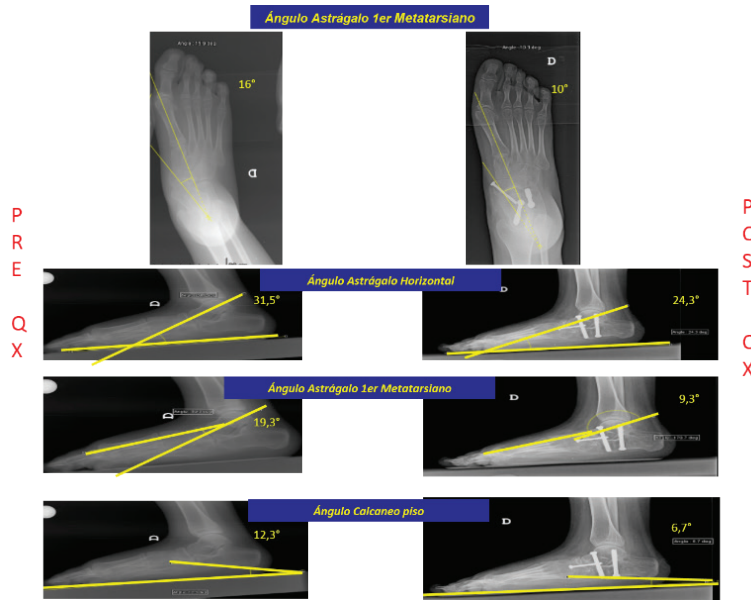


Fig. 2. Radiografías AP y LAT con apoyo pre y post quirúrgico.

Todas las mediciones fueron estadísticamente significativas al aplicar la prueba del signo de Wilcoxon ($p < 0,05$), con un índice de confianza del 95 %.

Tabla 2. Evaluación radiográfica pre y post quirúrgica

Angulo	Pre-operatorio		Post-operatorio		Valor P
	$\bar{X} \pm SD$	Mediana (min-max)	$\bar{X} \pm SD$	Mediana (min-max)	
Astrágalo Primer Meta AP	13,52° ± 6,95°	12,0° (3,9°-35,5°)	4,55° ± 4,20°	3,35° (0,1°-18,9°)	P < 0.05*
Astrágalo Horizontal	28,50° ± 10,64°	27,2° (11°-50°)	18,62° ± 6,04°	17,25° (11,8°-42°)	P < 0.05*
Astrágalo Primer Meta Lateral	10,94° ± 8,79°	8,00° (0,6°-40°)	4,66° ± 5,85°	2,55° (0,1°-25°)	P < 0.05*
Calcáneo Piso	9,50° ± 4,12°	10,0° (1,7°-18°)	14,06° ± 6,61°	11,70° (5°-32°)	P < 0.05*

* P < 0.05 se considera estadísticamente significativo

Fuente: Historias clínicas del Hospital Ortopédico Infantil de Caracas. Venezuela.

Adicionalmente, en el post operatorio durante el seguimiento radiográfico, fue evaluada la fusión del tejido óseo, observándose que la misma, entre el tercero y cuarto mes, fue del 100% de los casos.

Con los resultados de la cirugía realizada, desde el punto de vista de la evaluación clínica para la triple artrodesis, se utilizó la establecida por Angus et al.¹². Para medir los resultados para triple artrodesis, se consideró la funcionalidad y el dolor, y se correlacionó con los

criterios radiológicos, encontrándose que en el 100 % los resultados fueron “buenos”, siendo esta la escala más alta que contempla los siguientes aspectos: pie no doloroso o con mínimo dolor con carga, sin deformidad o deformidad mínima, sin callosidad, sin pseudoartrosis y sin degeneración articular.

Se exploró el nivel de satisfacción de los padres, madres y representantes (tabla 3). No hubo complicaciones en el trans ni post quirúrgico durante el periodo estudiado.

NIVEL DE SATISFACCION DE LOS PADRES Y REP. CON LOS RESULTADOS

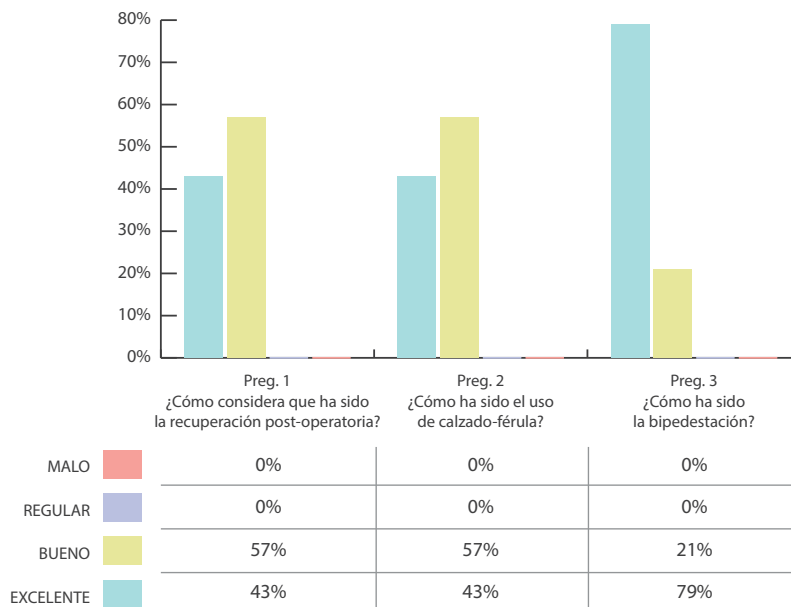


Tabla 3. Nivel de satisfacción de los padres y representantes con los resultados post quirúrgicos.

DISCUSIÓN

Existe un debate sobre la indicación de cada técnica quirúrgica en el tratamiento del pie plano valgo en pacientes pediátricos con parálisis cerebral, específicamente en el alargamiento del calcáneo; nosotros coincidimos, en que los pacientes con un pie plano rígido severo y con baja actividad funcional (GMFCS IV), deben ser tratados con otras técnicas. Miller F. et al.¹⁹ en el 2000, no recomiendan el procedimiento de alargamiento del calcáneo, descrito por Mosca¹⁷ en 1995, pese a ser el tratamiento más utilizado universalmente en el pie plano neurológico severo, debido a la alta tasa de recidiva en ese grupo, y solo lo recomiendan en niños que tengan pie plano de leve a moderada severidad. Nosotros aplicamos la artrodesis subtalar con aloinjerto corticoesponjoso¹⁸ con abordaje tradicional, que además de fijar las articulaciones subastragalina anterior y posterior, sugerimos, artrodesar la talonavicular en casos de severa inestabilidad, para darle mayor estabilidad a la columna medial que usualmente falla en estos pacientes.

En cuanto a la técnica percutánea que desarrollamos, no existe hasta el momento reportes en la literatura que describan un procedimiento similar en pacientes pediátricos con parálisis cerebral. Por lo cual, realizar comparaciones a partir de estudios similares no es posible. Sin embargo, la triple artrodesis por técnicas clásicas, ha sido estudiada por diferentes autores como, Vlachou M. et al⁹, quienes reportan los resultados de la triple artrodesis en niños y adolescentes, en edad promedio de 14,2 años al momento de la operación y con un promedio de tiempo de seguimiento de 10,2 años y con diferentes patologías neurológicas. Ellos utilizaron la técnica de Ryerson modificada en 50 pies y técnica de Lambrudini en dos pies. Los mejores resultados se observaron en el pie cavo varo y pie plano valgo. La distribución por edades en nuestro estudio, la media, fue de 12,6 años, por ser muy diversa la población y con diferentes deformidades en el pie. En el estudio de Vlachou⁹, no fue posible establecer muchas similitudes, salvo que describen buenos resultados con pie plano valgo. Angus et al.¹², para evaluar

los resultados de la triple artrodesis en su investigación, desarrollaron una evaluación clínica radiológica, reportando resultados buenos en 42,5%, regulares en 49 % y pobres en 6%, en una muestra de pacientes con edad promedio de 14 años, con diferentes deformidades en el pie, diferentes patologías neurológicas y variadas técnicas quirúrgicas, y un seguimiento promedio de 13 años. Frost, L. et al.²⁰ concluyeron, usando la evaluación de Angus et al.¹² que puede alcanzarse y mantenerse una buena corrección, a corto plazo, y que mejora la posición del pie con disminución de recidiva. Nuestros resultados en pies tratados por deformidad de pie plano valgo y la técnica percutánea, arrojan que el 100% de los pacientes se reportaron como buenos hasta el momento, con una media de seguimiento de 24 meses, siendo el rango entre 12 y 33 meses de seguimiento.

Miller F. et al.¹⁹ y Graham K. et al.²¹, importantes autores en el estudio de la parálisis cerebral, han desarrollado investigaciones con fusión subtalar en pacientes con pie plano valgo severo, utilizando tornillos canulados y colocando aloinjerto, en una edad promedio de 12,7 años al momento de la cirugía, muy similar a nuestro promedio de edad y seguimiento de 4,5 años y 55 meses respectivamente, mayor que el nuestro. Miller F. reporta 96% como buenos resultados. Graham K. et al, reportaron una mejoría significativa de 20 grados en el ángulo astrágalo-calcáneo lateral; en el ángulo astrágalo-primer metatarsiano lateral mejoró 21 grados; en la superposición astrágalo-cuboidea, reportó una mejoría de 29% y al aplicarse el análisis estadístico, fue estadísticamente significativo en todas las medidas radiográficas. La fusión se logró en 97,8% de los pacientes y no tuvieron complicaciones de la herida. En cuanto a las mediciones radiográficas obtenidas en nuestro estudio tuvimos resultados dentro de los valores considerados normales, en 3 de los 4 ángulos evaluados (ángulo astrágalo-primer metatarsiano ap y lateral, ángulo astrágalo horizontal y ángulo calcáneo-piso), los cuales al aplicar la prueba de significancia, fueron estadísticamente significativos. No

hubo cambios post quirúrgicos en el nivel de clasificación GMFCS. La fusión en nuestros pacientes se logró en el 100% y no hubo complicaciones.

Esta técnica, abre las puertas a una posible solución al pie plano neurológico severo, donde otras técnicas quirúrgicas fallan por la complejidad de la deformidad.

Las cirugías suplementarias realizadas antes o concomitantemente con la triple artrodesis, son cruciales para la corrección de la deformidad, tal como el alargamiento del tendón de Aquiles, que debe ser realizado en cirugías previas o concomitantemente con la triple artrodesis.

La triple artrodesis percutánea, ofrece grandes ventajas al evitar grandes incisiones con las complicaciones potenciales que ello implica. La clave de la implementación de este procedimiento, consiste en la eliminación de las superficies articulares y la reducción eficaz de las articulaciones involucradas con el material de osteosíntesis idóneo.

BIBLIOGRAFÍA

1. Turriago CA, Arbeláez MF, Becerra LC. Talonavicular joint arthrodesis for the treatment of pesplanus valgus in older children and adolescents with cerebral palsy. *J Child Orthop*. 2009 Jun;3(3):179-83. doi: 10.1007/s11832-009-0168-7. Epub 2009 Mar 24. PubMed PMID: 19308477; PubMed Central PMCID: PMC2686809.
2. Prato C, Trevisan R, Palmar, A. Artrodesis talonavicular con Sistema intraoseo tipo puente doble compresión en el tratamiento del pie plano valgo neurológico en pacientes pediátricos. *Revista de SVCOT*, 2015.
3. Trevisan, R., García, C. Artrorraxis subastragalina como tratamiento del pie plano valgo paralítico en el servicio de neuro-ortopedia. Hospital Ortopédico infantil. Caracas. Distrito Federal. Junio 2008 agosto 2011. Tesis de Grado.
4. Prato, C. Trevisan, R. Manejo del pie plano valgo paralítico, con la técnica de artrodesis medial, mediante el uso de grapas y placas con tornillos, en el servicio de Neuro-ortopedia, Hospital Ortopédico Infantil Caracas. Distrito Federal. Julio 2005- Junio 2008. MEMORIA Y CUENTA DEL HOSPITAL ORTOPEDICO INFANTIL. 2008.
5. Won JoonYoo, Chin YoubChung, et al. Calcaneal Lengthening for the Planovalgus Foot Deformity in Children With Cerebral Palsy. *J PediatrOrthop* 2005; 25: 781-785.
6. Palisano et al Development and validation of a gross motor function classification system for children with cerebral palsy. *Developmental Medicine & Child Neurology* 39, (1997), 214-223.
7. Indicaciones actuales de las artrodesis en los Miembros. Ponencia del XII Congreso Nacional de la Sociedad Española de Cirugía y Ortopedia Traumatológica (SECOT). Miembro Inferior Capitulo XV: Triple artrodesis del tarso. Editorial Garsi. ISBN: 84-7391-026-5. Pag 127-138. Madrid. Diciembre 1978.
8. Astion DJ, Deland JT, Otis JC, et al. Motion of the hind foot after simulated arthrodesis. *J Bone Joint Surg Am*. 1997;79: 241-246.
9. Vlachou M, Dimitriadis, D. Results of triple arthrodesis in children and adolescent. *ActaOrthop. Belg.*, 2009, Vol.75, 380-388.
10. Carranza-Bencano A, Tejero-García S, Del Castillo-Blanco G, Fernández-Torres JJ, Alegrate-Parra A. Isolated Subtalar Arthrodesis Through Minimal Incision Surgery. *Foot Ankle Int*. 2013 Aug; 34(8):1117-27. doi: 10.1177/1071100713483114. Epub 2013 Apr 5. PubMed PMID: 23564424.
11. Arias Fidas G. El proyecto de Investigación. 5° Ed. Episteme. 2006. Caracas.
12. Angus PD, Cowell HR. Triple arthrodesis: a critical long-term review. *J Bone Joint Surg*. 1986;68-B:260-265.
13. Dawson Beth; Trapp Robert G. Capítulo 5. Preguntas de investigación sobre un grupo. *Bioestadística Médica*. 4a Edición. México. Editorial El Manual Moderno, 2005. p 85-122.
14. Vanderwilde R, Staheli LT, Chew DE, et al. Measurements on

radiographs of the foot in normal infants and children. *J BoneJointSurg Am.* 1988; 70; 407-415

15. Magnan B, Pezze L, Rpssi N, et al. Percutaneous distal metatarsal osteotomy for correction of hallux valgus. *J BoneJointSurg Am.* 2005; 87: 1191-1199

16. AndreatchioA, OrellanaCA, MillerF, et al. Lateral column lengthening as treatment for planovalgus foot deformity in ambulatory children with spastic cerebral palsy. *J PediatrOrthop.* 2000; 20:501-505.

17. Mosca VS. Calcaneal lengthening for valgus deformity of the hind foot: results in children who had severe, symptomatic flatfoot and skewfoot. *J BoneJointSurg Am.* 1995; 77:500-512.

18. Miller F., Kadhim M. Pesplanovalgus deformity in children with cerebral palsy: review article. *J PediatrOrthop B* 2014. 23: pp 400-405

19. Senaran H., Yilmaz G., Nagai MK, Thacker M, Dabney KW, Miller F. Subtalarfusión in cerebral palsy patients: results of a new technique Fusion corticocancellous allograft. *J PediatrOrthop.* 2011 Mar; 31(2):205-10. doi:10.1097/BPO.0b013e3182092988.

20. Frost L., Grassbaugh J. Baird G., Caskey P. Triple arthrodesis with Lateral Column Lengthening for Treatment of Planovalgus Deformity, *J PediatrOrthop*2011; 31: 773-782.

21. Shore BJ, Smith KR, Riazzi A, Symons SB, Khot A, Graham K. Subtalar fusion for pes valgus in cerebral palsy: results of a modified technique in the setting of single event multilevel surgery. *J PediatrOrthop.* 2013 Jun;33(4):431-8. doi:10.1097/BPO.0b013e31827d0afa.