

OSTEOSARCOMA DE FÉMUR EN UN ADULTO Y MANEJO CON ARTROPLASTIA NO CONVENCIONAL. REPORTE DE UN CASO.

Femur osteosarcoma in an adult and management with non-conventional arthroplasty. Report of a case.

Dr. José Uzcátegui Páz, Dr. Manuel Brito**, Dr. Jorge Briceño***

RESUMEN

El osteosarcoma es el tumor óseo maligno primario más frecuente. Se caracteriza por la producción de osteoide tumoral (trabéculas óseas inmaduras) por parte de las células neoplásicas. Su mayor incidencia se da en la adolescencia y después de los 65 años. Son más comunes en varones y personas de raza negra. A pesar de su baja incidencia este tipo de lesión requiere una atención multidisciplinaria, diagnóstico precoz, y tratamientos oportunos para aumentar la sobrevida y mantener la calidad de vida del paciente. En la actualidad y con los adelantos quirúrgicos-reconstructivos, la resección tumoral con cirugía de preservación del miembro es el tratamiento estándar para esta patología. Presentamos el caso de paciente masculino de 25 años quien presentó un osteosarcoma del fémur distal derecho. Fue tratado con quimioterapia adyuvante y resección en bloque y artroplastia total no convencional de la rodilla.

Presentamos los resultados de su tratamiento y su evolución a largo plazo.

Palabras clave: Osteosarcoma, tumores óseos, tumores malignos, salud pública, oncología ortopédica.

NIVEL DE EVIDENCIA: V

ABSTRACT

Osteosarcoma is the most common primary malignant bone tumor. It's characterized by the production of tumor osteoid (immature bone trabeculae) by the neoplastic cells. His greatest incidence occurs in adolescence and after age 65. They are more common in males and blacks individuals. The low incidence of this type of injury, requires a multidisciplinary care, early diagnosis and appropriate treatments to increase survival and maintain

* Especialista en Cirugía de pelvis y acetábulo. Oncología ortopédica. Instituto Autónomo Hospital Universitario de los Andes. Mérida, Venezuela.

** Postgrado de Cirugía Ortopédica y Traumatología. Laboratorio de Investigación en Cirugía Ortopédica y Traumatología de La Universidad de Los Andes. Instituto Autónomo Hospital Universitario de los Andes. Mérida, Venezuela.

Instituciones que apoyan este trabajo:

- Laboratorio de Investigación de Cirugía Ortopédica y Traumatología de la Universidad de los Andes (L.I.C.O.T. - U.L.A.).
- Unidad Docente Asistencial de Cirugía Ortopédica y Traumatología de la Universidad de Los Andes. Mérida. Venezuela.
- Instituto Autónomo Hospital Universitario de Los Andes. Mérida, Venezuela.

Autor responsable de la correspondencia del manuscrito: Dr. Manuel Brito.

Dirección de correspondencia. Urbanización Valle Alto B, Calle Los Pinos, casa # 7, La Grita. Estado Táchira. Venezuela.

Teléfono: (0424) 7280478. Correo Electrónico: drmanuelbrito@gmail.com

Fuente de financiamiento: Este trabajo fue realizado con recursos propios sin subvenciones. Los autores declaran que no existen conflictos de interés.

quality of life of patients. Today, with the reconstructive surgical advances, tumor resection with limb-sparing surgery is the standard treatment for this condition. We present a 25 years old male patient who presented an osteosarcoma of the right distal femur. He was treated with adjuvant chemotherapy and *en bloc* resection and

unconventional Total Knee Arthroplasty. We present the results of their treatment and long-term evolution.

Keywords: Osteosarcoma, bone tumors, malignant tumors, public health, orthopedics oncology.

INTRODUCCIÓN

El osteosarcoma es el tumor óseo maligno primario más frecuente, constituyendo aproximadamente un 20% de estos tumores (1). Tiene predominio sobre el sexo masculino, con una incidencia bimodal, con un primer pico de incidencia máxima en la segunda década de la vida, entre los 10 y 15 años, y un segundo pico en la sexta década de la vida (1-4).

Se caracteriza por la producción de osteoide tumoral (trabéculas óseas inmaduras) por parte de las células neoplásicas (1,2). Existen varios tipos de osteosarcoma, de acuerdo a sus características clínicas, radiográficas e histológicas; el grupo principal lo constituyen los osteosarcomas convencionales. (1,3). El sitio de localización, en orden de frecuencia, es en la metáfisis de los huesos largos, principalmente en el tercio distal de fémur y proximal de tibia y húmero (5).

Las manifestaciones clínicas principales son, dolor local y aumento de volumen del hueso afectado con limitación funcional de las articulaciones vecinas y afección variable de las estructuras neurovasculares y tejidos blandos adyacentes. También se puede observar neoformación vascular (1,4).

Dentro de los estudios de evaluación que se deben realizar al momento del diagnóstico, además de la exploración física, se encuentra la determinación de deshidrogenasa láctica (DHL) y la fosfatasa alcalina (FA), que se elevan un 30-40% de los casos y manifiestan una extensión de la enfermedad (3).

En la radiografía simple se pueden observar lesiones

blásticas, líticas o mixtas con destrucción cortical y perióstica, e infiltración de los tejidos blandos. La tomografía computarizada (TC), la resonancia magnética (RM) y gammagrafía ósea (GMO) son útiles para determinar la extensión del tumor (1,3).

El tratamiento del osteosarcoma ha evolucionado desde los años setenta, con desarrollo de la quimioterapia adyuvante que permitió mejorar los resultados y aumentar la sobrevida de los pacientes (3,5-7).

Presentamos el caso de un paciente masculino de 25 años con un osteosarcoma de fémur y su manejo con artroplastia no convencional de rodilla, un caso poco frecuente con muy pocos reportes en la literatura.

CASO CLÍNICO

Paciente masculino, de 25 años de edad, natural y procedente de Ejido, Estado Mérida, Venezuela, que presenta dolor insidioso de moderada intensidad en la cara anterior del muslo derecho en enero de 2011, concomitantemente, limitación funcional, motivo por el que acude al Servicio de Ortopedia y Traumatología del Hospital Universitario de Los Andes.

No refiere antecedentes de importancia a la anamnesis. Al examen físico de ingreso se evidencia aumento de volumen en el tercio distal del muslo derecho a expensas de una masa redondeada, de consistencia dura, adherido a planos profundos y dolorosa a la palpación.

Se realizan estudios radiológicos simples (Fig.1) donde se

evidencian lesiones osteolíticas múltiples y excéntricas, engrosamiento de la cortical. con reacción perióstica de tipo triángulo de Codman y

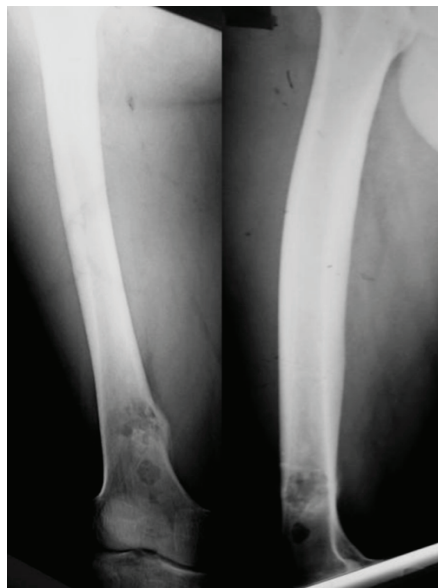


Figura 1. Radiografía en proyecciones anteroposterior y lateral al ingreso.

Los estudios de laboratorio reportaron LDH= 110 UI/L y fosfatasa alcalina= 95 UI/L, encontrándose dentro de los valores de referencia. Se realizó TC del fémur distal que evidenció *“lesión episifisimetáfisiaria del tercio distal del fémur de aproximadamente 4 x 5 cm, con gran reacción perióstica, irregularidades y destrucción de la cortical e invasión de tejidos blandos vecinos”* (Fig. 2). El GMO

reportó *“incremento de la captación en el tercio distal del fémur derecho”*. Se realizó una biopsia incisional (Hospital Universitario de Los Andes, número 78-10) de la lesión que reportó *“hallazgos histopatológicos compatibles con osteosarcoma”*. Se estableció el diagnóstico de osteosarcoma de fémur, estadio III.

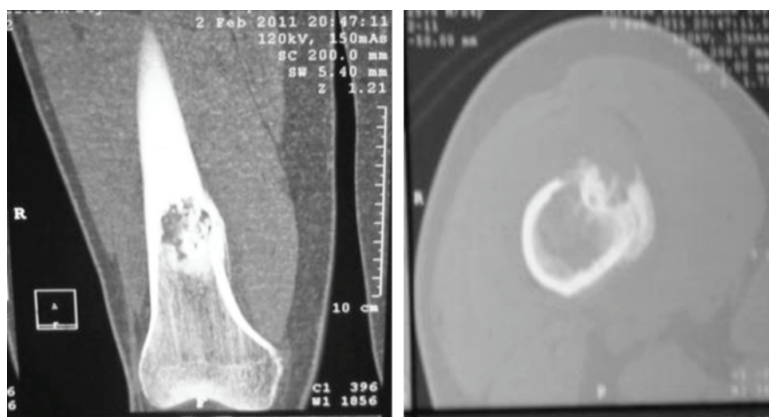


Figura 2. TC al en sus cortes coronal (izquierda) y axial (derecha).

Se inició quimioterapia adyuvante combinada con metotrexate, leucovorina platino y adriamicina, recibiendo un total de 2 ciclos. Se realizaron estudios de

extensión donde no se evidenciaron metástasis locales o a distancia.

Es llevado a quirófano en junio del 2011 y se realiza resección en bloque de la lesión incluyendo 10 centímetros de diáfisis femoral y el platillo tibial, seguido de la reconstrucción de la extremidad mediante artroplastia

con endoprótesis metálica no convencional de rodilla vástago de 12x130 mm, cono 12x95 mm, componentes angulares 12/14 mm y dos módulos de 50 mm (Fig. 3).

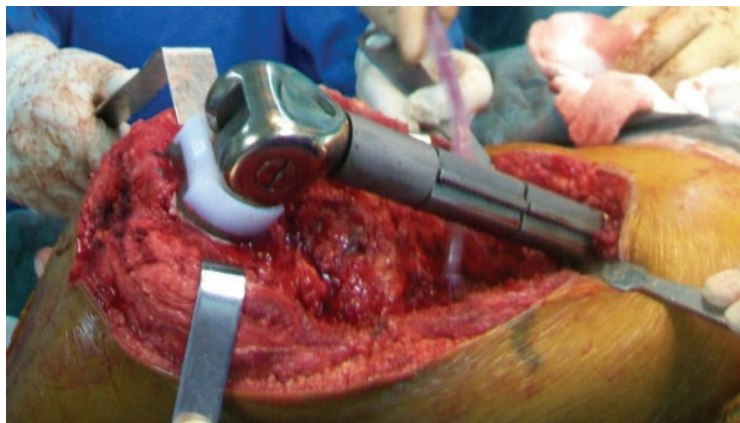


Figura 3. Imágenes del transoperatorio. La prótesis no convencional ya se ha colocado y se prueba la flexión máxima.

El resultado de la biopsia final (Hospital Universitario de Los Andes, número 45-11) reportó osteosarcoma osteoblástico con bordes libres de lesión maligna y 80% de necrosis.

La rehabilitación se inició a las 48 horas del post operatorio inmediato, mediante la movilización pasiva de la rodilla hasta 30° una vez retirado los drenajes aspirativos. La bipedestación se inició a las 48 horas con apoyo de andaderas. Se indicó quimioterapia adyuvante post operatoria combinada y se realiza un seguimiento

clínico y radiográfico por 16 meses. Para este momento no se evidencian recidivas locales ni metástasis a distancia. La evolución clínica es satisfactoria.

El paciente se encuentra integrado a sus actividades diarias laborales y recreacionales, sin ningún tipo de problema o limitación, con una puntuación de la Sociedad Americana de Tumores Musculo Esqueléticos (Ennekin) de 27 puntos y función protésica de 90 puntos de acuerdo a la Sociedad de Rodilla a los 36 meses del post operatorio (fig. 4,5 y 6).

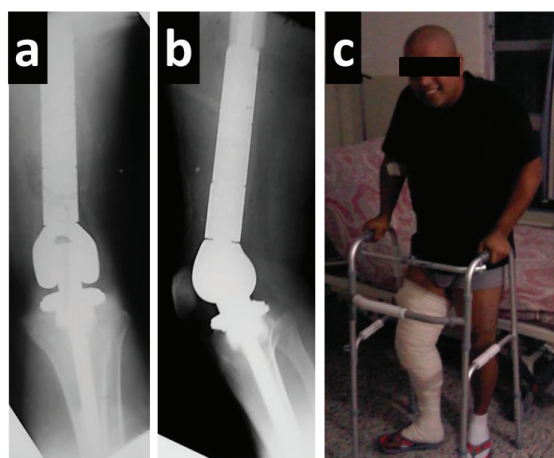


Figura 4. Radiografías anteroposterior (a) y lateral (b) post operatorias. Foto clínica del inicio de la bipedestación.

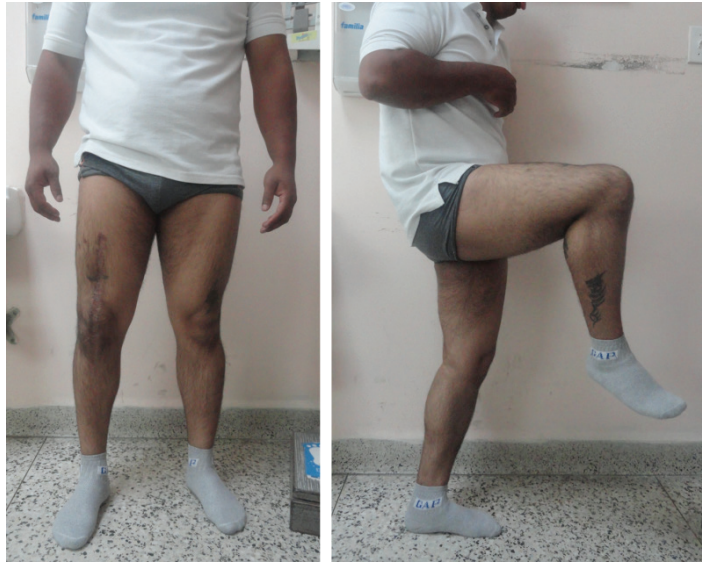

Figura 5. Fotos clínicas a 36 meses del post operatorio.

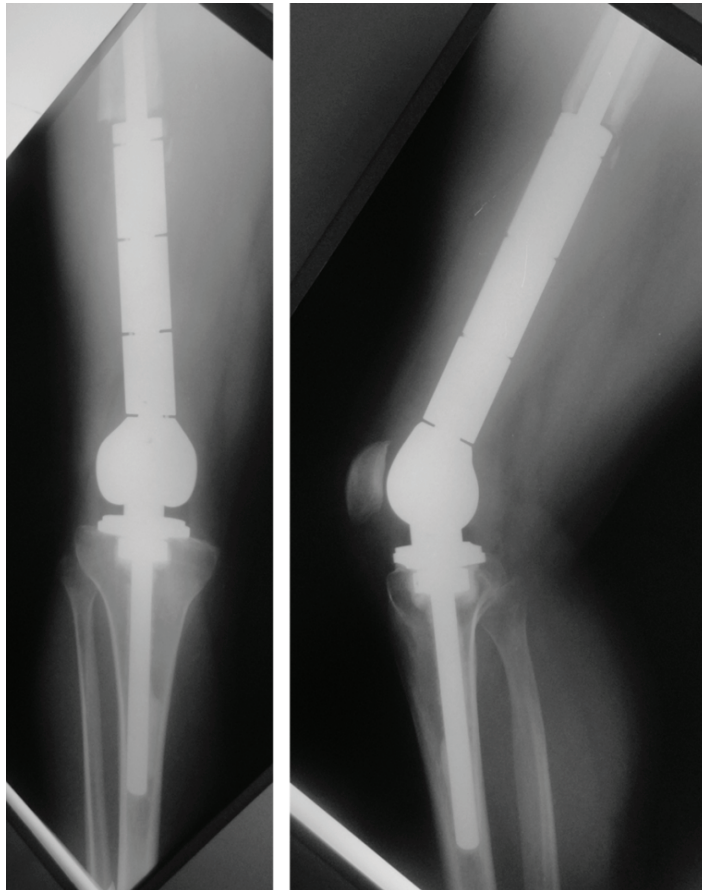


Figura 6. Radiografía anteroposterior (izquierda) y lateral (derecha) a 36 meses del post operatorio.

DISCUSIÓN

El osteosarcoma es una neoplasia compleja y un verdadero reto terapéutico para el cirujano ortopeda y el ortopedista oncólogo, debido a las características propias de cada paciente y su tratamiento, no solo para conservar la extremidad sino para aumentar la supervivencia. El diagnóstico preciso, permite establecer algoritmos terapéuticos adecuados, médicos y quirúrgicos, y realizar la planificación quirúrgica preoperatoria. Es una lesión cuyo manejo se reserva para cirujanos oncólogos con experiencia (1-3).

El tratamiento definitivo dependerá de la localización de la lesión, la edad del paciente y su nivel de actividad, la afectación sistémica y las condiciones generales, y el compromiso de las estructuras neurovasculares y las partes blandas (1,3).

El tratamiento actual del osteosarcoma ha tenido avances significativos en las últimas décadas; en la práctica, se recomienda la resección en bloque y la reconstrucción, bien sea con prótesis no convencionales o aloinjertos masivos, acompañado de quimioterapia adyuvante. Mientras que la amputación sólo se considera en pacientes con afectación neurovascular importante, afectación de las partes blandas, escasa o nula respuesta a la quimioterapia y crecimiento acelerado, entre otros (8).

En el caso que presentamos, la decisión se fundamentó en la localización, la edad del paciente y la ausencia de metástasis locales o a distancia.

Al comparar las opciones quirúrgicas radicales y preservadoras Xing Wu y col. encontraron que la tasa de supervivencia a 5 años es de un 50% de los pacientes, similar tanto para los procedimientos preservadores y reconstructivos, así como para los radicales (8). La recaída y metástasis de osteosarcoma puede ocurrir entre 1 a 2 años después de la cirugía (9); la literatura reporta una tasa de recidiva menor del 10% para ambos

procedimientos (8). Sin embargo, la resección amplia, junto con la reconstrucción inmediata con prótesis ha aumentado entre un 60 a 80% la supervivencia y tasas de curación en los pacientes con enfermedad localizada (10).

Aunque la reconstrucción con prótesis se ha convertido en una importante opción para el tratamiento del osteosarcoma, las complicaciones postoperatorias como infecciones, fracturas, pseudoartrosis de los huesos, y el aflojamiento de la prótesis son aún motivo de preocupación. La incidencia de complicaciones se encuentra en un 30-40% (8-11).

La introducción de la quimioterapia adyuvante ofrece diferencias significativas en la supervivencia del paciente, pues las terapias mono farmacológicas alcanzaban hasta un 20% de supervivencia, pero combinados duplicaban las expectativas, hasta alcanzar un 40% (3), además de traer consigo otros beneficios, como disminuir la incidencia de complicaciones post quirúrgicas al combinarse con esquemas antibióticos previos y posteriores al acto quirúrgico (8).

Este caso demuestra que la resección en bloque y la reconstrucción con prótesis no convencional, acompañada del tratamiento adyuvante, es el esquema idóneo de tratamiento para el osteosarcoma localizado. Ahora bien, este debe ser realizado por un equipo multidisciplinario y con experiencia, con la finalidad de ofrecer al paciente altas tasas de supervivencia, libre de enfermedad, y con integración adecuada a sus actividades diarias.

BIBLIOGRAFÍA

1. Greenspan. Radiología de huesos y articulaciones. Marbal. Madrid;2008:689-725.
2. Picci P, Sangiorgi L, Caldora P, Benassi M, Campanacci P. Histopatología del osteosarcoma. RevEspCirOsteoart. 1995; 30: 211-216.
3. Niembro A, Castellanos A, Gutiérrez P, Cárdenas R, Calderón C,

Rivera R. Resultados de ocho años en el tratamiento de osteosarcoma. Experiencia en el Instituto Nacional de Pediatría. 2005;4(3):34-40.

4. López Roldán P, Álvarez Gómez S, González Pulido J L. Actualización del osteosarcoma para el médico de familia. Revista Semergen. 2011[citado 10 de septiembre de 2014]; 37(1): 22-29.
Disponible en: PL Roldán, SÁ Gómez, JLG Pulido - 2010 - elsevier.es

5. Link Michael P, EilberFrederik. Osteosarcoma. Principles and practice of pediatric oncology. 3th ed. Philadelphia. Pizzo PA, Poplack DG (editors); 1997: 889-914.

6. Hudson M, Jaffe M, Jaffe N, Ayala A, Raymond A, Carrasco H, et al. Pediatric osteosarcoma. Therapeutic strategies, results and prognostic factors derived from a 10 year experience. 1990;8:1988-97.

7. Moreno Hoyos, Ramírez Vásquez y Tecualt Gómez. Tratamiento de los tumores óseos de la rodilla con cirugía amplia y prótesis no convencional. Revista mexicana de ortopedia y traumatología. 1995; 9(5):265-73.

8. Xing Wu, Zheng-dong Cai, Zheng-rong Chen, Zhen-jun Yao, Guang-jian Zhang. A Preliminary Evaluation of Limb Salvage Surgery for Osteosarcoma around Knee Joint. PLoSOne. 2012; 7(3): e33492.
Disponible en: X Wu, Z Cai, Z Chen, Z Yao, G Zhang - PloSone, 2012 - dx.plos.org

8. Eiser C. Assessment of health-related quality of life after bone cancer in young people: easier said than done. Eur J Cancer. 2009 [citado 10 de septiembre de 2012]; 45: 1744-1747.
Disponible en: C Eiser – European Journal of Cancer, 2009 - ukpmc.ac.uk

10. Fan SW, Yan SG, Yang DS. Limb salvage surgery combined with adjuvant chemotherapy for patients with stage IIB osteosarcomas. Chinese Journal of Orthopaedics. 2000; 20: 393-399.

11. Wittig JC, Bickels J, Priebat D, Jelinek J, Kellar-Graney K, Shmookler B, et al. Osteosarcoma: a multidisciplinary approach to diagnosis and treatment. Am Fam Physician. 2002 [citado el 10 de septiembre de 2012]; 65(6): 1123-1132.
Disponible en: PF RADIOGRAPHS - Am Fam Physician, 2002 - aafp.org