


**REVISTA DE
ORTOPEDIA
Y
TRAUMATOLOGIA**

**ORGANO OFICIAL DE LA
SOCIEDAD VENEZOLANA DE CIRUGIA ORTOPEDICA Y TRAUMATOLOGIA
FUNDADA EL 23 DE JULIO DE 1949**



TOMO XIX

ABRIL 1985

FASCICULO I

CARACAS — VENEZUELA

REGLAMENTO DE PUBLICACIONES

La Revista de Ortopedia y Traumatología, es el órgano oficial de la Sociedad Venezolana de Cirugía Ortopédica y Traumatología, y en este sentido representa la ciencia y práctica de la Ortopedia y Traumatología en Venezuela.

Los trabajos deberán ser expuestos en Jornadas, Congresos u otro evento científico de notoriedad.

Los trabajos deberán ser enviados mecanografiados, a doble espacio, por una sola cara y en folios numerados. Dos páginas de este tipo corresponden a una página de la Revista. El texto con las ilustraciones incluidas no deberá sobrepasar 16 páginas de la Revista. Las páginas estarán numeradas. Se requiere el envío de un original y una copia, y se recomienda a los autores conservar para sí una copia. El Comité de Redacción se reserva el derecho de efectuar correcciones literarias.

El título del trabajo deberá señalarse en hoja aparte, procurando que sea conciso, pero lo más informativo posible. En esta misma hoja se hará constar lo siguiente: nombre del autor(es), cargo(s) que desempeña(n), Instituto donde se realizó el trabajo; ciudad, país y dirección completa del Instituto.

Los trabajos se ordenarán de la forma siguiente: título, texto (introducción, material y métodos, conclusiones y resumen), referencias bibliográficas, tablas e ilustraciones (éstas últimas deben ser citadas en el texto en orden numérico).

La Bibliografía se colocará al final del trabajo y se expondrá de la forma siguiente: Cada referencia va numerada y el número corresponde al colocado en el texto en el sitio donde se mencionan los conceptos emitidos en la misma. El número va seguido del apellido del o de los autores y de sus iniciales, título del artículo en su idioma original entre comillas, luego el nombre de la Revista utilizando las abreviaciones indicadas en el INDEX MEDICUS; la cifra que representa la página en donde se inicia el artículo, una coma, y el año de publicación.

Para los libros se procederá así: el nombre del autor o autores, el título del libro entre comillas, la casa editora, la ciudad de publicación y el año de la impresión, añadiéndose cuando haya varias ediciones la abreviación correspondiente aparte. La Redacción se reserva el derecho de publicación, sin dar explicaciones cuando algún trabajo no se considere de condiciones adecuadas para su publicación.

No se devuelven originales.

El Comité de Redacción seleccionará las ilustraciones a publicarse y sólo serán recibidas aquellas que sean presentadas en forma. Las reproducciones de radiografías y actos operatorios deben enviarse en papel brillante y el tamaño más conveniente es de 9 x 12 centímetros. Deben tener contraste adecuado para mostrar claramente la patología a ilustrarse. Los dibujos deben presentarse en tinta china y sobre papel o cartulina blanca. El excedente de 5 ilustraciones será abonado por él o los autores.

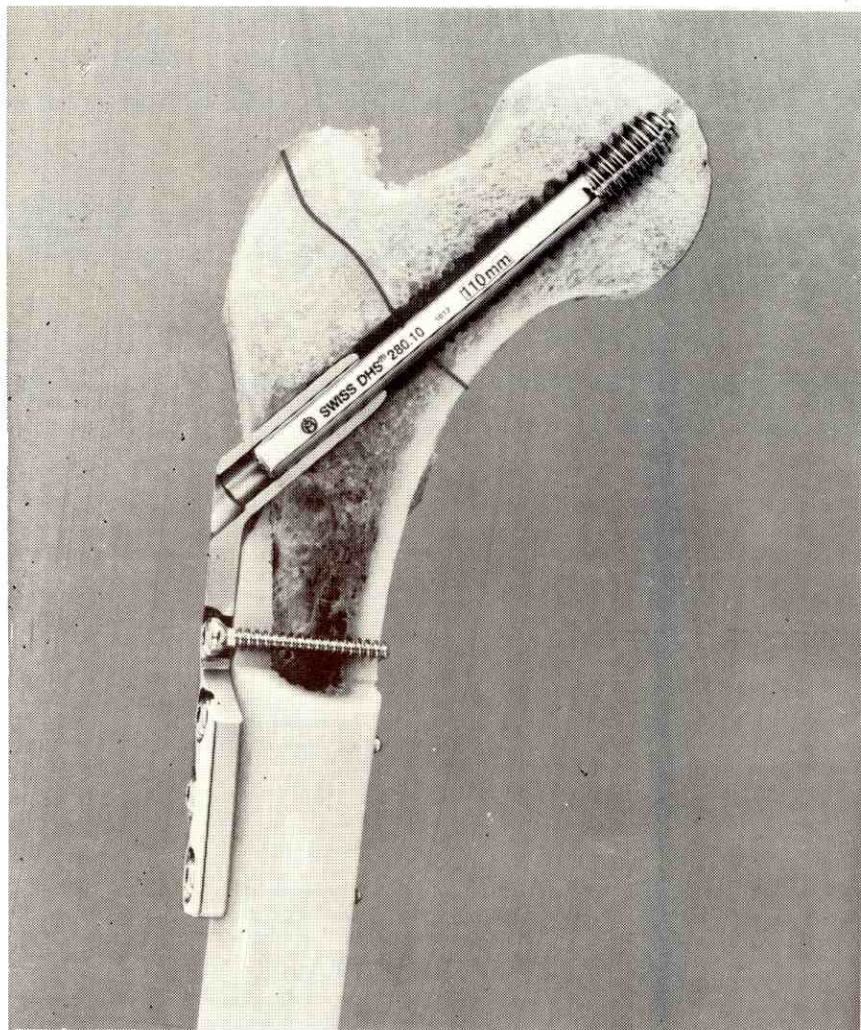
El material que aparece en la Revista, está amparado por la Ley de propiedad literaria. La reproducción de los trabajos no será objetada siempre que sean hechas en órganos de publicidad con solvencia moral y científica, indicando con precisión la fuente.

Institut Straumann AG



CH-4437 Waldenburg

Placa/Tornillo dinámico de Cadera D H S[®]



Distribuidor exclusivo para Venezuela:

PIEMCA D.M.C.

Teléfono: (02) 910916 - Caracas

**JUNTA DIRECTIVA NACIONAL
DE LA S.V.C.O.T
Periodo 1.984 - 1986**

Presidente:

Dr. Humberto Valbuena V.

Vice-Presidente:

Dr. Antonio Balbi Toro

Secretario:

Dr. Antonio Aguilera B.

Tesorero:

Dr. Eduardo Plaza Rojas

Bibliotecario:

Dr. Andrés Franco M.

Vocales:

Dr. Asdrúbal Moya

Dr. Régulo Millán

CAPITULO ZULIANO

Presidente:

Dr. David Bohórquez Corona

SECCIONAL ANZOATEGUI

Presidente:

Dr. A. García Grüber

SECCIONAL ARAGUA

Presidente:

Dr. Raúl Torrealba

SECCIONAL CARABOBO

Presidente:

Dr. Hugo González Soto

SECCIONAL GUAYANA

Presidente:

Dr. Mounir Ghayar

SECCIONAL LARA

Presidente:

Dr. Manuel Segovia

**SECCIONAL DE LOS LLANOS
OCCIDENTALES**

Presidente:

Dr. Jesús A. Ramírez

SECCIONAL MERIDA

Presidente:

Dr. Rafael Herrera

SECCIONAL MONAGAS

Presidente:

Dr. David Peraza B.

SECCIONAL YARACUY

Presidente:

Dr. Gonzalo Morao

Presidente del Capitulo Venezolano

S.L.A.O.T.

Dr. Humberto Valbuena V.

**Revista
de Ortopedia
y Traumatología**

**Tomo XIX - Fascículo I
ABRIL DE 1985**

**REVISTA DE ORTOPIEDIA Y
TRAUMATOLOGIA, es una pu-
blicación de DIVULGACION
CIENTIFICA de la Sociedad
Venezolana de Cirugía Ortopé-
dica y Traumatología**

DIRECCION

Colegio de Médicos del Estado
Miranda

Urb. El Bosque - Av. El Golf,
CARACAS 1050, VENEZUELA

DISTRIBUCION

Distribución gratuita en todo el país

DIRECTOR:

Dr. Alirio Molina G.

CONSEJO DE REDACCION:

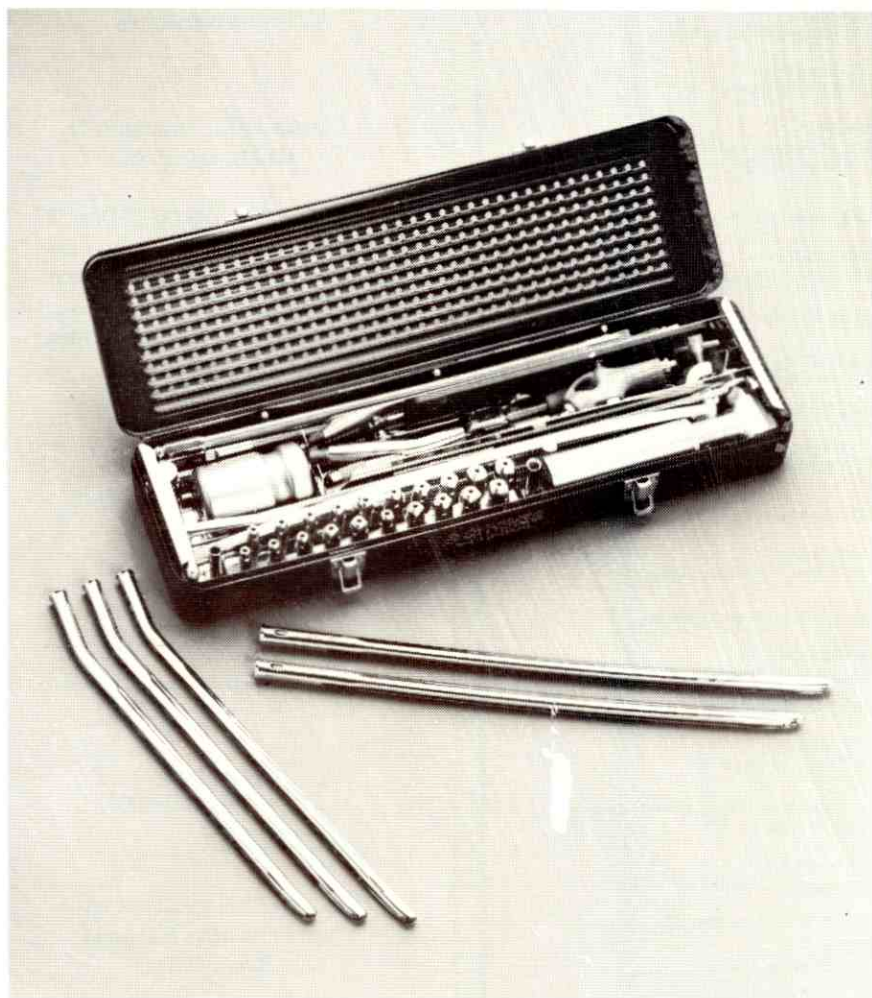
**Junta Directiva Nacional
S.V.C.O.T.**

Institut Straumann AG



CH-4437 Waldenburg

Instrumental de enclavado intramedular



Clavo de Tibia y Fémur

Distribuidor exclusivo para Venezuela:

PIEMCA D.M.C.

Teléfono: (02) 910916 - Caracas

P I E I N D I G E N A

(PREMIO JUAN ALBERTO YANEZ", 1984)

Dr. Raul Maza Mérida *
Dra. Migdalia Hernández**
Dra. Mildred Matheus **

I N T R O D U C C I O N :

Es un honor para el Servicio de Traumatología y Ortopedia del Hospital Luis Razetti de Tucupita, Territorio Federal Delta Amacuro, presentar en este VI Congreso Venezolano de Traumatología y Ortopedia que se celebra en la primogénita de Venezuela, para optar por el Premio Juan G. Yáñez, este trabajo sobre el Pie Indígena.

Hemos decidido realizarlo por no tener conocimientos de algún trabajo publicado sobre este tema, desconociendo si existe algún estudio sobre el pie del Venezolano.

Conocemos el trabajo de W. Thomson, quien estudió las Huellas Plantares de Los Wochagas³ y Massai, indígenas del Kilimanjaro, encontrando un pie parecido al del europeo, provisto de un arco interno largo y alto.



* Jefe servicio Traumatología y Ortopedia Hospital "Luis Razetti", Tucupita.

** Residentes Servicio de Traumatología y Ortopedia. Hospital "Luis Razetti", Tucupita.

Estudiamos el pie de la Raza Warauna, tribu que viven en el Territorio Federal Delta Amacuro, en la parte Oriental de Venezuela, llamado Delta del Orinoco, red interminable de caños y ríos, desembocadura del majestuoso río Padre. El nombre de Warao, proviene de dos sufijos: Wua: Curiara.

Arao: Dueño. Dueño de Curiará¹.

Monseñor Angel Turrado en su etnografía de los Indios Waraunos los describe: "de raza cobriza, rojiza, o americana, estatura mediana, piernas encorvadas, pies grandes y anchos, dedos desparramados, el tener las piernas torcidas es propio de todos los Waraos debido al mucho tiempo que pasan acostados en sus chinchorros con las piernas encogidas, la piel de sus pies es dura y calluda, dedos encorvados en forma de garras a propósito para lanzarse sobre palos, manacas, raíces de árboles, fangales, el calzado en vez de darles alivio les sirve de estorbo motivo por el cual no lo utilizan".¹¹

Su antigüedad en el Delta remontan a 17.000 A.C. según estudios realizados sobre piezas de cerámica localizadas en el caserío La Horqueta al Norte de Tucupita.⁶

CONSIDERACIONES GENERALES:

RECORDAREMOS LAS DIVERSAS DEFINICIONES DEL PIE:

GRAMATICAL: Base o parte en que se apoya una cosa. Extremidad de los miembros inferiores del hombre que se apoya en el suelo en la posición erguida.

ANATOMICA: (Testut) último segmento o segmento terminal del miembro inferior.

BIONICA: (Cibernética aplicada al ser vivo) Puerta de entrada de los estímulos del sentido gravitatorio y dispositivo para la formulación de la correspondiente respuesta motora, en este aspecto cibernético del pie, sería el mecanismo básico para el mantenimiento del equilibrio humano en posición bípeda frente a los estímulos antigravitatorios que tienden a romperlos.

FILCONTOGENICA, BIOMECANICA: (Paparella) estructura espacial variable, base del servomecanismo antigravitatorio del cuerpo humano.

Viladot ha condensado todas las anteriores y en su definición le ha agregado: **PIEZA FUNDAMENTAL PARA LA MARCHA**⁹

Algunas palabras sobre la evolución del pie: El pie Prensil, expresión ancestral de otras condiciones de vida (Prehumana) desde el punto de vista morfológico y funcional difiere fundamentalmente del pie evolucionado adaptado para la marcha y bipedestación. En los antropoides (chimpancé es-rangutan, gorila) reconocemos el pie Prensil o Trepador, sus extremidades es-

tán adaptadas a la prensión fundamentalmente para trepar, pero por su constitución resulta insuficiente para la locomoción y bipedestación debido al escaso apoyo anterointerno, ya que el primer dedo Prensil, muy móvil, y su metatarsiano más corto que los restantes con un talón rudimentario e insuficiente para representar una función de apoyo tal como se identifica en el pie humano, las cuatro hileras digitometatarsianas van a constituir dedos largos y fuertes de gran movilidad destacando su característica de pie Trepador. Diversos motivos desarrollan factores mecánicos para transformar el pie Prensil, Trepador, Arboreo, en un órgano sustentador locomotor. Es lógico suponer que tal cambio debe operarse principalmente en la formación de puntos de apoyos para luego traducirse en un brazo de palanca capaz de crear una acción impulsora de la marcha.⁸

MATERIAL Y METODOS

Es de hacer notar el gran parecido anatómico del pie del Antropoídes al pie Warao: Primer dedo corto, gran separación interdigital, los demás dedos largos en forma de garras adaptado a su habitat común: Terrenos irregulares, caminan sobre palos, bordes de sus curiaras, es un pie trepador ya que lo necesitan para la cacería, cortar el cogollo de la Manaca (Palmito) y del Moriche, árbol que para ellos es una verdadera casa de abasto; de él extraen el gusano (su manjar favorito), harina, alcohol, techo para sus casas y hasta velas para sus curiaras.⁵

Presentan un primer metatarsiano corto (Fig. 1) y los restantes más largos demostrado por estudio radiológico realizado en cien antepie, donde se aprecia un predominio marcado de la fórmula metatarsal Index Minus: Donde

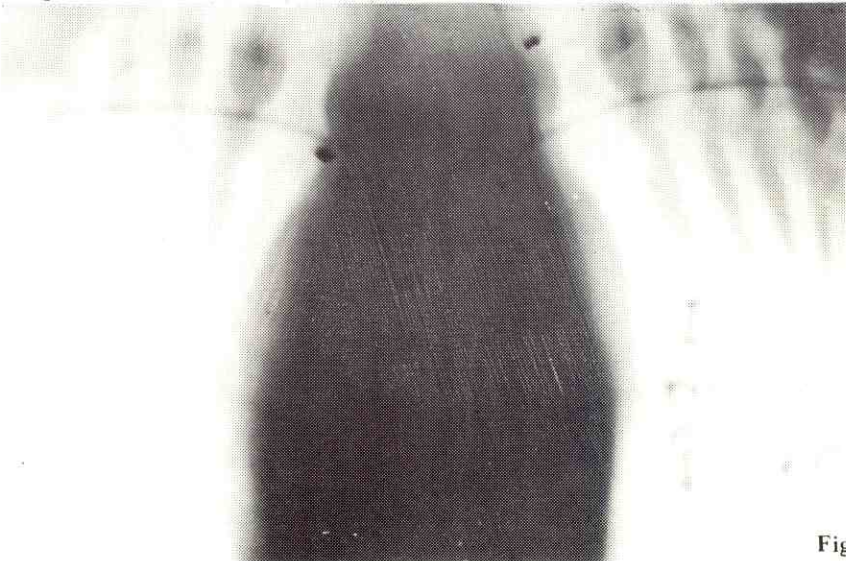


Figura 1

el primer metatarsiano es más corto que el segundo y los demás decrecen progresivamente, sobre la fórmula Index Plus Minus donde el primero y segundo metatarsianos son sensiblemente iguales y los demás metatarsianos disminuyen progresivamente. No encontramos fórmula Index Plus donde el primer metatarsiano es más largo que los otros.^{1 0}

**FORMULAS METATARSIALES EN EDADES
COMPRENDIDAS ENTRE 5 Y 60 AÑOS**

<u>EDAD</u>	<u>SEXO</u>	<u>INDEX MINUS</u>	<u>I.PLUS M</u>	<u>I.PLUS.</u>	<u>No. de CASOS</u>
5 a 10 a	M	7	3	0	10
5 a 10 a	F	8	2	0	10
11 a 20 a	M	7	3	0	10
11 a 20 a	F	8	2	0	10
21 a 30 a	M	8	2	0	10
21 a 30 a	F	7	3	0	10
31 a 40 a	M	8	2	0	10
31 a 40 a	F	7	3	0	10
41 a 60 a	M	8	2	0	10
41 a 60 a	F	7	3	0	10
Totales: 50 M. 50 F.		75	25	0	100

FORMULA DESCRITA POR VILADOT (PIE EUROPEO)

INDEX MINUS: 56
I.PLUS MINUS: 28
I. PLUS: 16

FORMULA WARAUNA:

INDEX MINUS: 75
I.PLUS MINUS: 25
I.PLUS: 0

**PARAMETROS UTILIZADOS PARA EL ESTUDIO
DEL PIE INDIGENA:** —Examen Físico
—Podograma
—Rayos X.

EXAMEN FISICO: Pies examinados: 400

INTERROGATORIO: Dolor

Malformaciones Congénitas

Uso de Calzado.

INSPECCION: Fórmula Digital

Anatomía.

Deformidades

Enfermedades

Callosidades

Malformaciones

Tumores

Uñas

Lesiones de la Piel

Cicatrices.

INTERROGATORIOS: Se interrogó por antecedentes de dolores en los piés (Metatarsalgias o Talalgias). Es de hacer notar que no nos refirieron ningún tipo de dolor en los pies, salvo aquellos con antecedentes traumáticos, heridas.

USO DE CALZADO: 160 lo habían usado y 240 no.

TIPO DE CALZADO: Sandalias o Pantuflas: 65 o/o

Zapatos de Goma: 25 o/o

Zapatos de Suela: 10 o/o

El más usado es la sandalia o pantufla porque es el que se adapta mejor a su pie, abierta atrás y ancha adelante, ideal para su pie triangular. Los niños que asisten al colegio usan el zapato de goma con trenza o el plástico con hebilla.

INSPECCION DEL PIE INDIGENA: Observamos un pie ancho, largo, (Fig. 2) antepie extendido o separado en abanico, primer dedo aumentado en su diámetro transversal y demás dedos largos, pie de forma triangular de base ante-

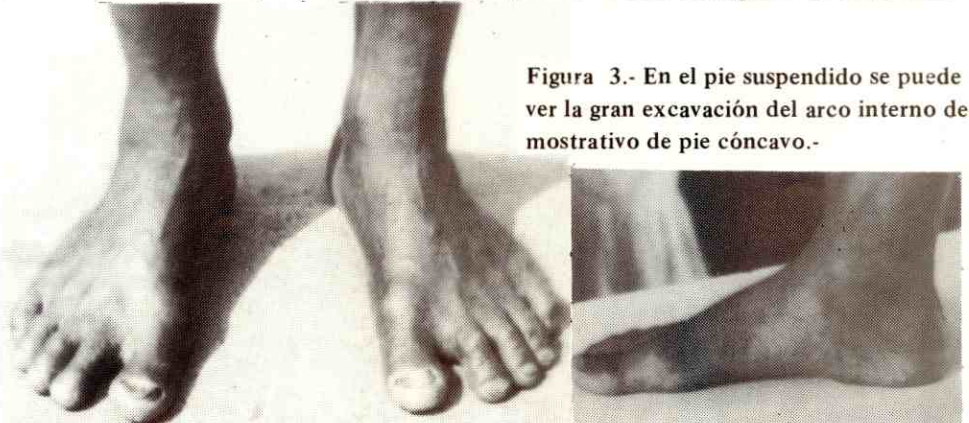

Figura 2

Figura 3.- En el pie suspendido se puede ver la gran excavación del arco interno demostrativo de pie cóncavo.-

rior y vertice posterior, con aumento del primer espacio interdigital. Gran desarrollo Muscular y del panículo Adiposo Plantar, piel gruesa visualizándose fácilmente trayectos venosos y prominencias óseas.

En reposo se puede apreciar este pie (Fig. 3) que nunca ha usado ningún tipo de calzado su apariencia de plano, esto es debido a la marcada elasticidad y desarrollo Muscular y Adiposo, pero la Bóveda se excava cuando los potentes musculos entran en acción.⁴

Este método semiológico también nos sirvió para detectar malformaciones congénitas: Pie Equino Cavo Varo, Polidactilias. Enfermedades de los pies: Infecciones, Micóticas, Dermatitis por contacto por el uso de zapatos plásticos, Tumores, Traumatismos Ungueales, Omnicomicosis, Cicatrices, etc.

No se observó ningún tipo de deformidades de los dedos. Estos apoyados presentan una discreta flexión dando la apariencia de garras y sobre todo en aquellos con un arco interno bastante elevado. Observamos callosidades en los puntos de apoyo del pie Warao que deambulado mucho tiempo descalzo sobre superficies duras (cemento, asfalto).

También nos sirvió conjuntamente con el Fotopodograma para estudiar la fórmula digital del pie Warao. Usamos la clasificación de Viladot: ¹⁰

PIE CUADRADO: Donde el dedo gordo es sensiblemente igual al segundo y los demás van decreciendo en longitud (Fig. 5).

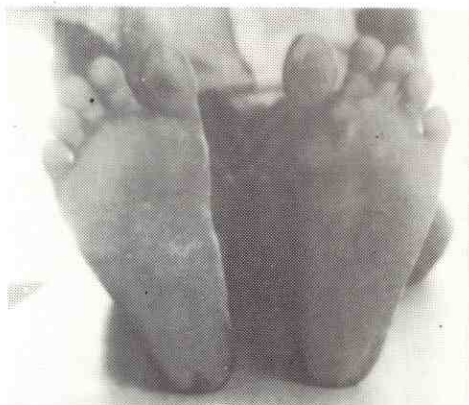


Figura 4

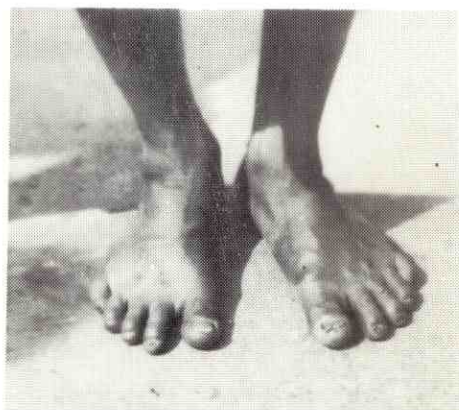

Figura 5.- Pie cuadrado

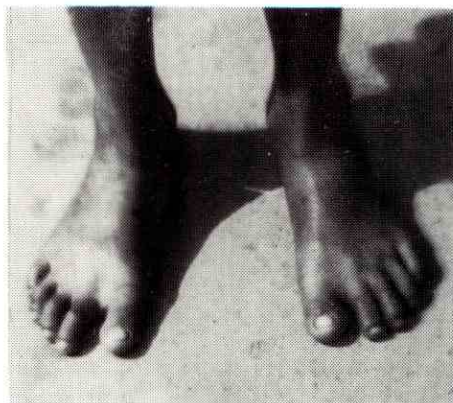


Figura 6.- Pie griego

PIE GRIEGO: El dedo gordo es más corto que el segundo y cada uno de los siguientes van haciéndose más cortos con relación al segundo.

PIE EGIPCIO: El dedo gordo es más largo que el segundo y cada uno de los siguientes van haciéndose más cortos (Fig. 6).

FORMULA DIGITAL WARAÑA: Se examinaron 400 piés, practicándose 400 Fotopodograma con los siguientes resultados:

PIE CUADRADO:	229 — 57.25 o/o
PIE GRIEGO:	171 — 42.75 o/o
PIE EGIPCIO:	0 — 0 o/o

La fórmula digital más numerosa fue la correspondiente al pie cuadrado notándose la ausencia total de la fórmula egipcia.

Viladot estudio las fórmulas digitales de españoles y mexicanos con los siguientes resultados:

PIE CUADRADO:	Mex. 36.4 o/o
	Esp: 8.7 o/o
PIE GRIEGO:	Mex: 19.2 o/o
	Esp: 22.3 o/o
PIE EGIPCIO:	Mex: 42.4 o/o
	Eso: 60.0 o/o

Llama la atención el predominio de la fórmula digital egipcia en mexicanos y españoles (europeos). Por lo tanto presentan una fórmula digital totalmente inversa a la de nuestros Waraos.

TIPO DE PIE SEGUN EL SEXO:

MASCULINO: CUADRADO: 131.
GRIEGO: 72

FEMENINO: CUADRADO: 98
GRIEGO: 99

Predominio del pie cuadrado sobre el griego en el sexo masculino y muy mínimo del griego sobre el cuadrado en el femenino.

El segundo parámetro utilizado fue el Fotopodograma a través de él estudiamos la Huella Plantar. Rápidamente repasaremos su técnica: Previo velado de la placa de RX, se procede al lavado del pie y secado del mismo. Se pincela la planta con líquido revelador fotográfico. Se para el paciente sobre la placa por espacio de un (1) minuto. Fijación de la placa, lavado de ella y secado¹¹ (Fig. 7).

El Fotopodograma nos proporciona un contorno limpio y objetivo de la porción del pie que se apoya, una Huella Plantar muy cara, imágenes de la conformación cutánea detallando los pliegues cutáneos muy utilizados actualmente para estudiar alteraciones cromosómicas por los Dermatoglifos del antepie, lesiones cutáneas existentes, hiperqueratosis, callosidades, etc.

El Fotopodograma nos orienta también sobre diversas presiones que soporta la planta del pie, diagnóstico de pie plano, cavo, y algo muy importante como es la evolución del tratamiento de ellos. Nos sirve también para estudiar la fórmula digital.

Se considera un Fotopodograma como normal cuando la anchura mínima de la bóveda (B-B) se halla (Fig. 8) entre un tercio y la mitad de la máxima anchura del antepie (A-A).

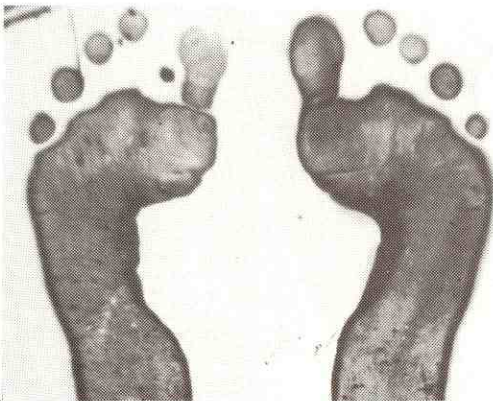


FIGURA 7.-Fotopodograma normal; se puede apreciar el buen apoyo de los dedos, fórmula digital griega, imágenes de callosidades en antepie y cicatrices, producto todo esto de andar siempre descalzo.

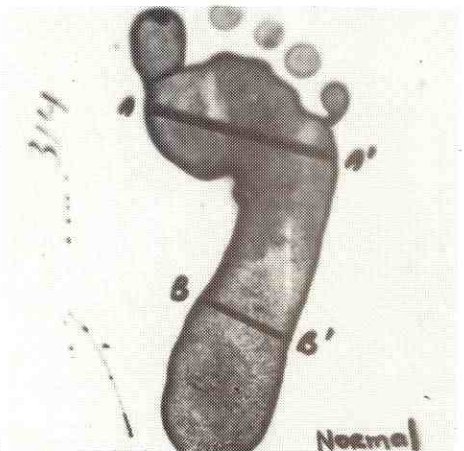


Figura 8.- Fotopodograma normal de un pie Warao.-

En el pie plano (Fig. 9) se aprecia una ampliación de apoyo interno de la bóveda y en el pie cavo (Fig. 10) una disminución del apoyo interno.

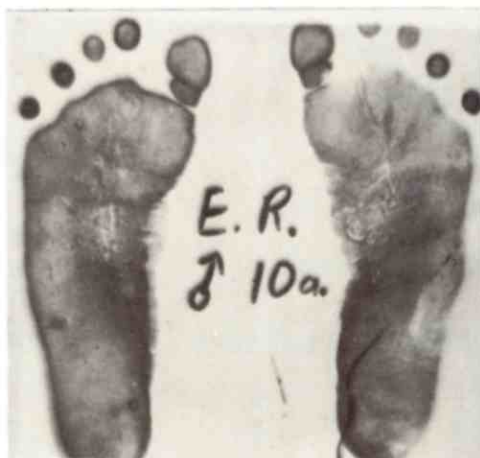

Figura 9.- Pie plano

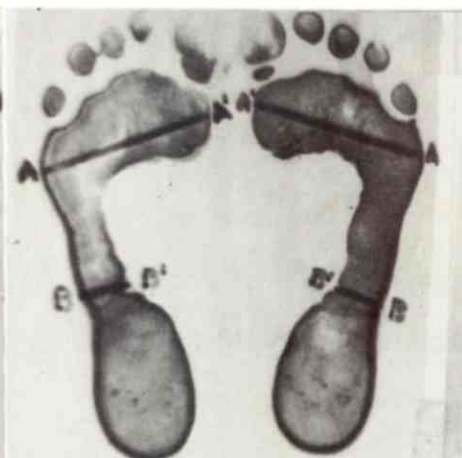


Figura 10.- Pie cavo

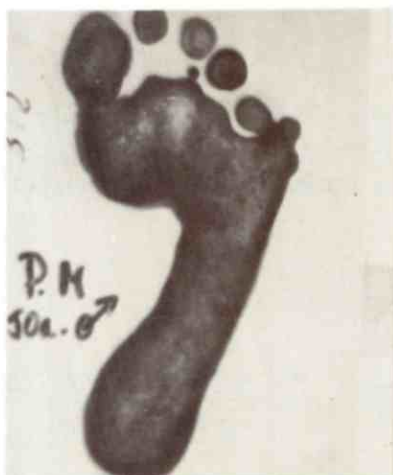

Figura 11

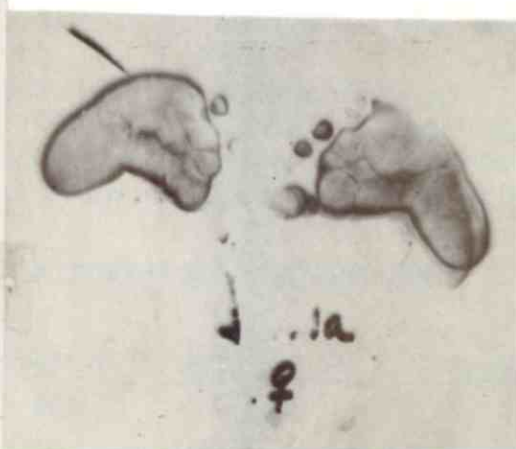


Figura 12

Fotopodogramas de Malformaciones Congénitas (Polidactilia, Fig. 11, Pie Bott) en Pie Warao (Fig. 12).

CASUISTICA: Se practicaron 400 Fotopodramas en diferentes comunidades indígenas y en edades comprendidas entre 2 años y más de 61 años, siendo las edades más numerosas de 6 a 10 años, de 11 a 15 y 21 a 30. Se detectaron:

3 Pies planos en edades de 11 a 15 Años.

2 " " " " " 3 a 5 "

1 " " " " " 6 a 10 "

1 " " " " " 16 a 20 "

No conseguimos después de los 21 años ningún pie plano.

<u>EDAD</u>	<u>No. DE CASOS</u>	<u>P. NORMAL</u>	<u>P. PLANOS</u>	<u>P. CAVOS</u>
0 — 2a	12	12	0	0
3 — 5a	35	19	2	14
6 — 10a	92	51	1	40
11 — 15a	80	45	3	32
16 — 20a	36	13	1	22
21 — 30a	54	19	0	35
31 — 40a	40	10	0	30
41 — 50a	20	3	0	17
51 — 60a	19	4	0	15
— 61 a	12	3	0	9
TOTALES:	400	178	7	225

En relación al sexo se practicaron 203 Fotopodogramas en masculinos y 197 femeninos. **TRABAJO DE CAMPO:** Se visitaron las siguientes comunidades indígenas: Casa indígena de Tucupita, Curiapo, Guayo, Araguaymujo, El Moriche, Muraco, Las Cotúas, Ajotajana.

CASA INDIGENA DE TUCUPITA

<u>EDAD</u>	<u>No. DE CASOS</u>	<u>P. NORMAL</u>	<u>P. PLANOS</u>	<u>P. CAVOS</u>
0 — 61	94	25	0	69

Estas muestras son de pies de indígenas de todo el Delta que utilizan esta casa como hospedaje y su estancia es por poco tiempo. No encontramos ningún pie plano, gran predominio del pie cavo sobre el normal. La mayoría de ellos nunca han utilizado ningún tipo de calzado.

BIBLIOGRAFIA:

- 1.- BARRAL, B. "Diccionario Warao" Pág. 446. Caracas, 1979.
- 2.- GOMEZ, L. "Revista Ibérica de Traumatología" Vol. XVII. Pág. 561. Madrid 1.973.
- 3.- GUERRA MASS, J. AOUN, C. "Pie Plano" Rev. Hosp. San Juan de Dios Año III. No. 3 Pág. 99. Caracas 1.979.
- 4.- LELIEVRE, J. "Patología del Pie" Toray M. Pág. 57.
- 5.- LOPEZ, L. "Un warao cuenta sobre su Tierra" Tesis de Grado U.C.V. Pág. 32. 1960.
- 6.- MARIN CRUZ, J. "Historia del Delta Amacuro" Ediciones Pdte. de la República. Pág. 31. Caracas 1.981.
- 7.- PEYRE, N. "Evolución del Pie" Ediciones Paraninfo. Pág. 15. Madrid 1.977.
- 8.- VILADOT PERICE, A. "Diez Lecciones sobre Patología del Pie" Toray M. Pág. 2 - 10 - Barcelona 1969.
- 9.- VILADOT PERICE, A. "Patología del Antepié" Toray M. Pág. 1 - 5. Barcelona 1.981.
- 10.- VILADOT PERICE, A. "Clínica y Tratamiento de las Enfermedades de los Piés" Edic. Científica Médica. Pág. 111. Barcelona 1.959.
- 11.- TURRADO M. A. "Etnografía de los Indios Waraos" Ediciones Ever Gráf. Pág. 5. León España 1.955.

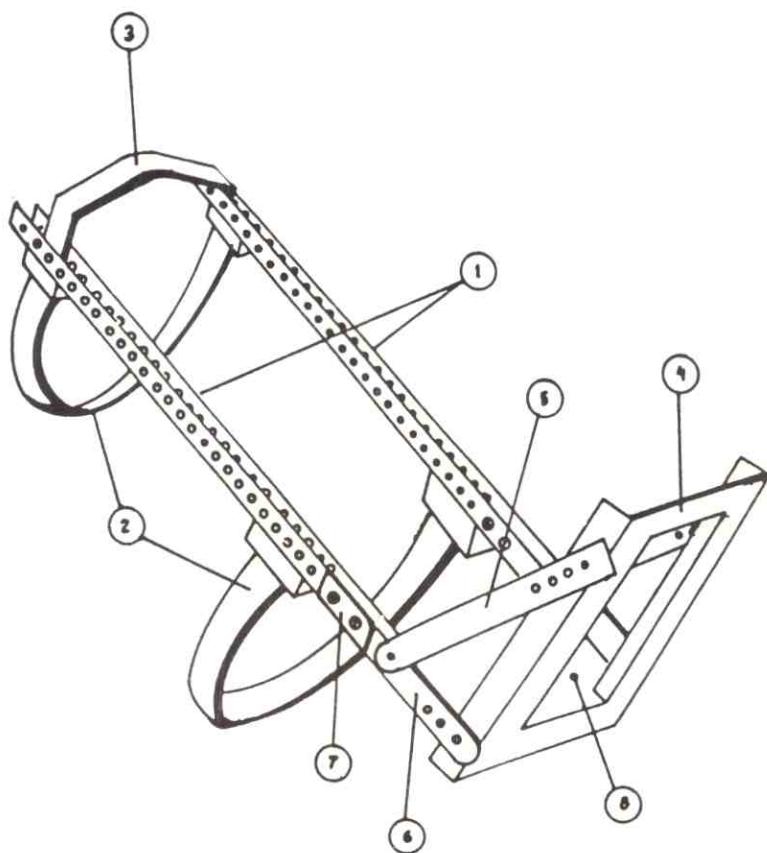
PRESENTACION DE UN NUEVO DISEÑO DE FIJADOR EXTERNO

(MENCION HONORIFICA EN EL PREMIO "JUAN ALBERTO YANEZ", 1984)

Dr. Angel C. Matos M.*

Dr. Luis F. González S.**

El presente trabajo describe el diseño, montaje y aplicación de un novedoso fijador externo desarrollado por el autor del mismo con la inclusión de información detallada sobre su versatilidad y conveniencia práctica, como también una secuencia de ilustraciones complementarias tomadas de los diferentes casos en los que ha sido empleado.



*Médico Adjunto del Servicio de Traumatología del Hospital Central de Maracay.

**Médico Residente de Post-grado del Servicio de Traumatología del Hospital Central de Maracay

Los pacientes tratados con el nuevo sistema pertenecen en su totalidad a los hospitales "Hospital Central de Maracay" y "Dr. José María Benítez" de La Victoria.

CONSIDERACIONES GENERALES:

Es de todos nosotros conocida la creciente necesidad de los fijadores externos para el tratamiento de una gran variedad de lesiones traumáticas de huesos largos las cuales muchas veces están asociadas a importantes daños de partes blandas. Quienes hemos tenido que afrontar esa situación como médico tratante, sentimos en algunas oportunidades la presión de cierta limitación al recurrir a los fijadores que podemos disponer. En primer lugar, el costo es a veces muy elevado para garantizar su pronta utilización a un número razonable de pacientes, amén de otros inconvenientes con su manejo, bastante complicado en algunos casos, cosa que exige un entrenamiento particular, a veces no muy atractivo.

Analizando detenidamente cada uno de los fijadores externos conocidos nos encontramos con un grupo de ellos que nos ofrece fortaleza a expensas de una construcción basada en aleaciones de acero fundamentalmente y esto los hace irremediamente pesados e incómodos para el portador, dificultándonos interferir con la atrofia muscular por desuso. La gran mayoría requiere el empleo de un tipo especial de clavo roscado, y en algunos casos hasta de su propio perforador manual.

El fantasma del pie equino siempre ha rondado las fracturas de tibia tratadas con trasfixión y de él no escapan aquellas perfectamente alineadas con fijadores externos; no obstante, el problema pareciera haber sido eternamente menospreciado por los "fabricantes", así como también otros detalles para nosotros si no vitales, muy importantes.

MOTIVACION:

Todo lo antes expuesto nos ha movido a la búsqueda de soluciones prácticas que faciliten la labor del traumatólogo y del cirujano plástico para la reparación de las lesiones con una mayor eficiencia sin olvidar las necesidades propias del paciente. Es así como hace varios años surgió la idea de poner en práctica el empleo de este nuevo tipo de fijador externo, que si bien se fundamenta en el funcionamiento clásico ya conocido, posee ciertas características que lo hacen destacar con ventaja sobre todos los existentes hasta la fecha.




Figura 1




Figura 2

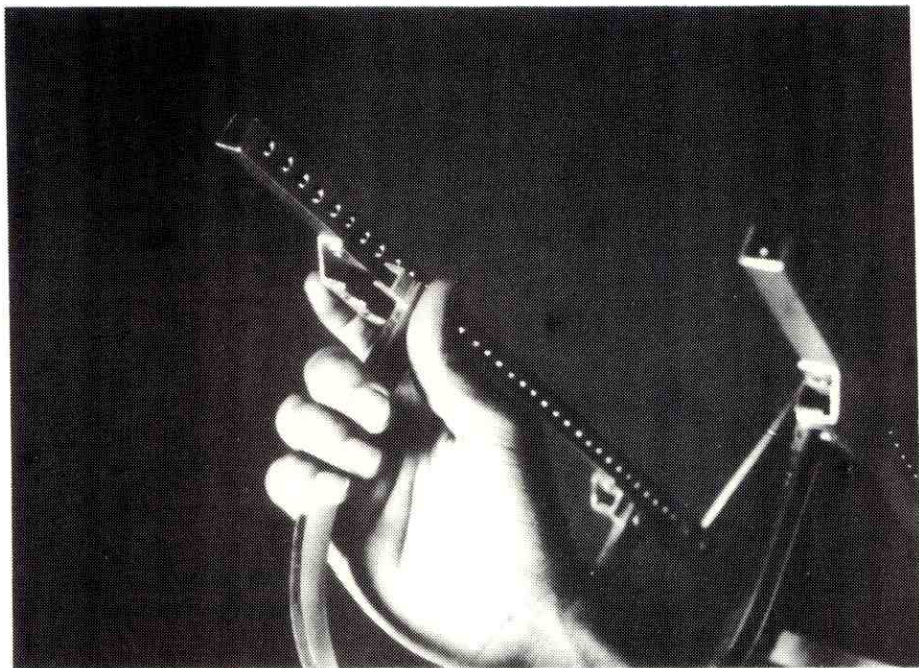


Figura 3




Figura 4

DESCRIPCION:

El diseño básico está desarrollado en Aluminio, material que nos ofrece por si mismo considerables ventajas como son: su bajo peso, bastante maleable, de fácil obtención en el mercado nacional, y por lo tanto con posibilidades de reemplazo de partes a más bajo costo. (Fig. 1).

Su estructura ha sido concebida de forma tal que permita un fácil acceso a los tejidos, no plantea dificultades para su limpieza y esterilización, minimizando al extremo los costos de mantenimiento. (Fig. 2).

Con pocas piezas y acoplamientos rápidos realizados con poca presión digital, se logra ensamblar una firme base para el apoyo y anclaje sencillo también mediante presión, de simples clavos de Steinman de 3.5 o 4.0 mms. (Figs. 3, 4, 5 y 6).

Para su utilización en el tratamiento de lesiones a nivel de la tibia se la acopla mediante dos (2) pares de tornillos laterales, un conjunto preensamblado en el extremo distal de las dos barras laterales. (Figs. 7, 8 y 9).

En el extremo proximal de las barras, se coloca a presión un estabilizador en sentido transversal completándose así la estructura (Figs. 10 y 11).

Es importante mencionar que "conjunto preensamblado" del extremo distal (Fig. 12) puede ser instalado convenientemente fuera ya del área quirúrgica inclusive, sin menoscabo de la estabilidad de los fragmentos óseos fijados.

VENTAJAS Y APLICACIONES:

El fijador externo así colocado en el paciente, nos permite no sólo mantener la pierna suspendida únicamente por los clavos de transfixión sino que también impide el desarrollo de la deformidad en equino del pie. (Figs. 13 y 14).

Efectuando un desacople parcial a ambos lados del "conjunto preensamblado", en su parte superior, se deja el pie en libertad de realizar sus movimientos de flexoextensión. Se incluye en su construcción una lámina de un fuerte y elástico material transparente que permite vigilar perfectamente el estado de la piel en la planta del pie. (Figs. 12 y 15).

Las dimensiones de cada pieza (Fig. 16) han sido adecuadas a las necesidades de longitud, espesor y volumen promedio (varón medio), con un margen de tolerancia aceptable en cada extremo de la curva, y los ajustes que




Figura 5

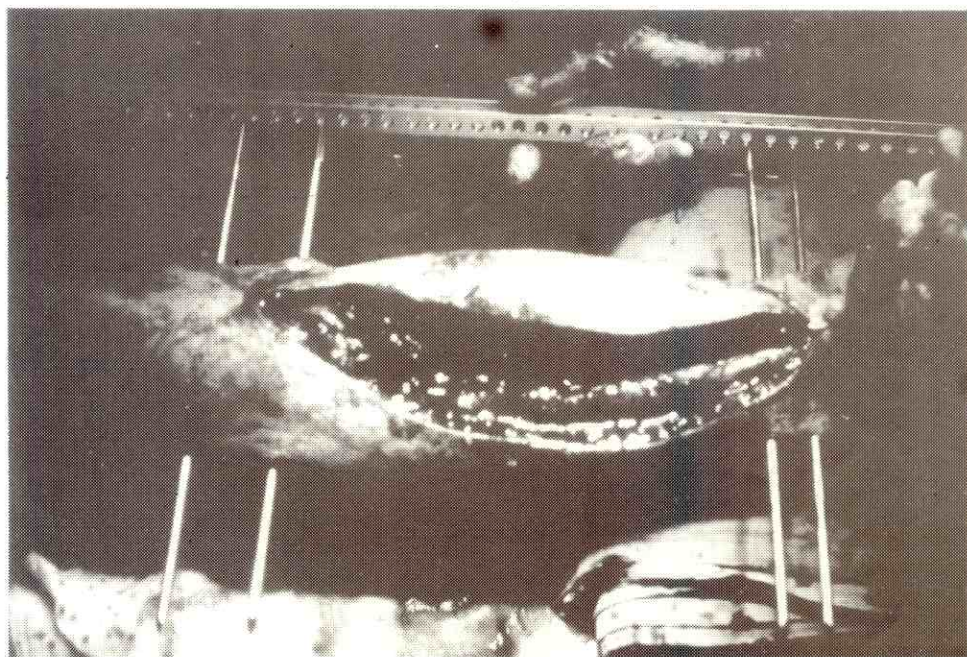


Figura 6




Figura 7

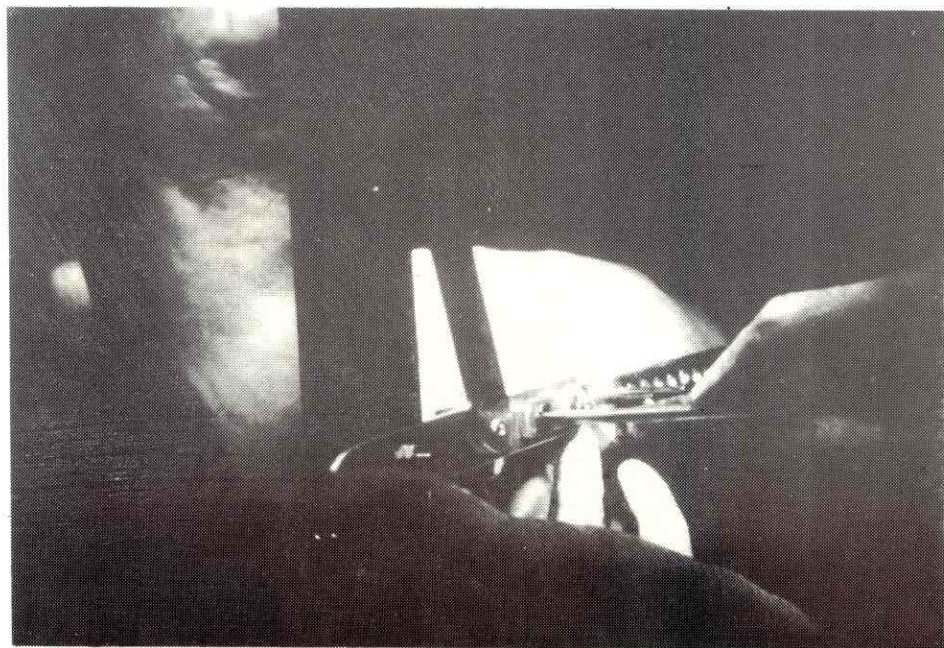


Figura 8




Figura 9

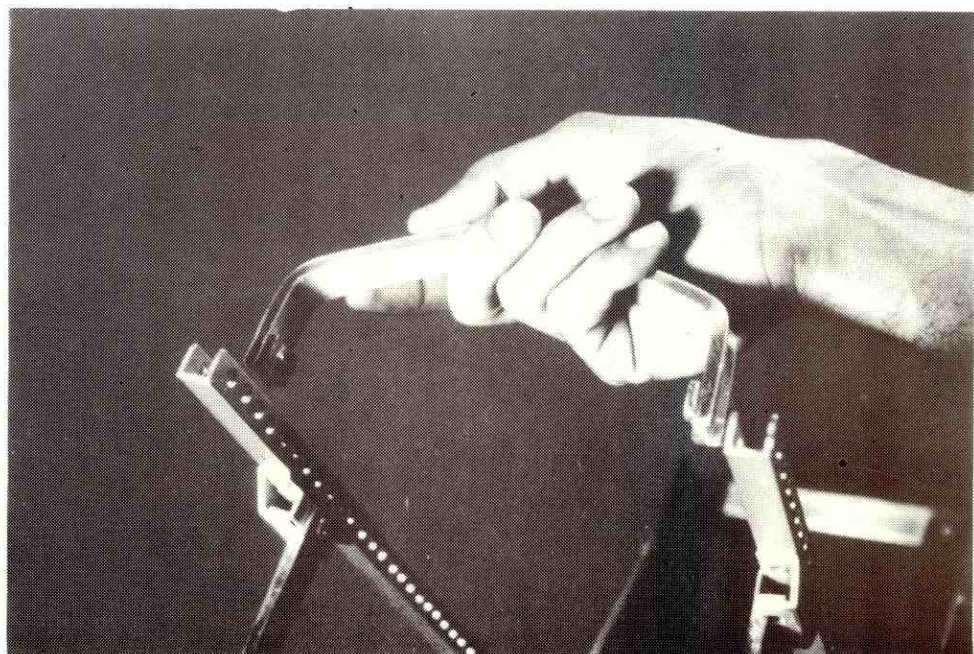


Figura 10

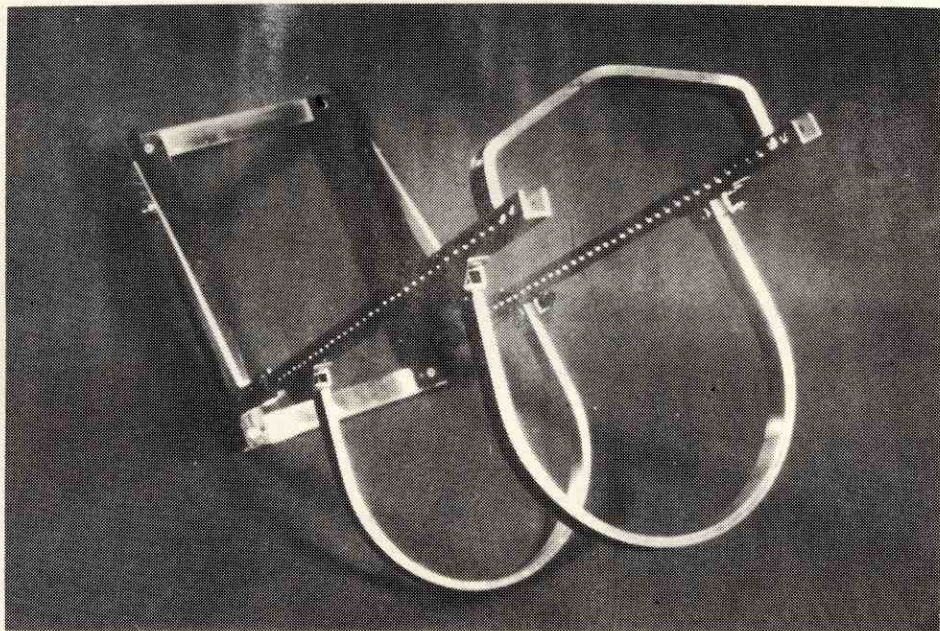


Figura 11




Figura 12

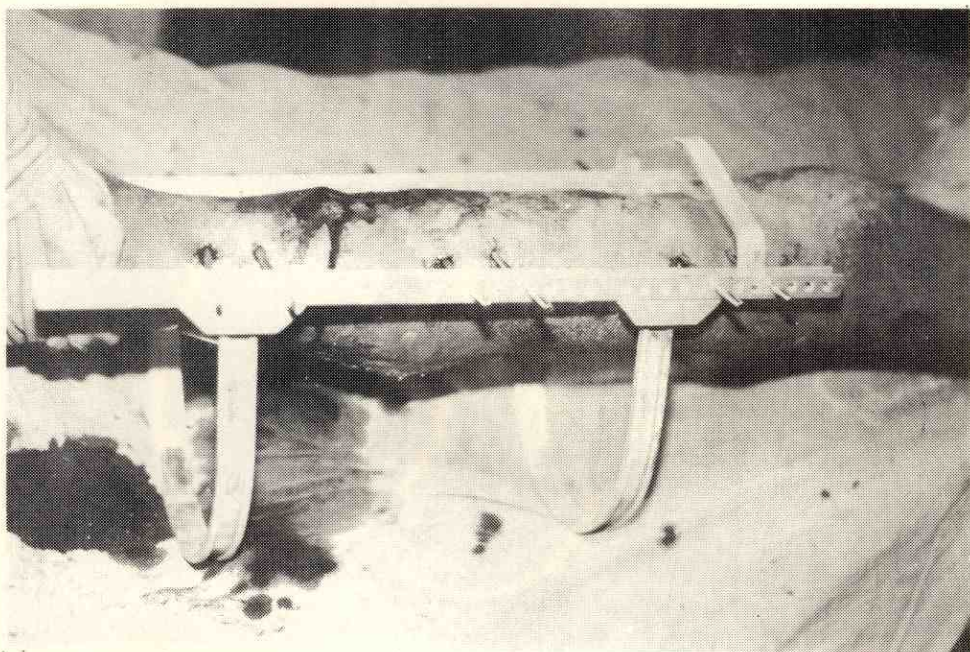


Figura 13




Figura 14

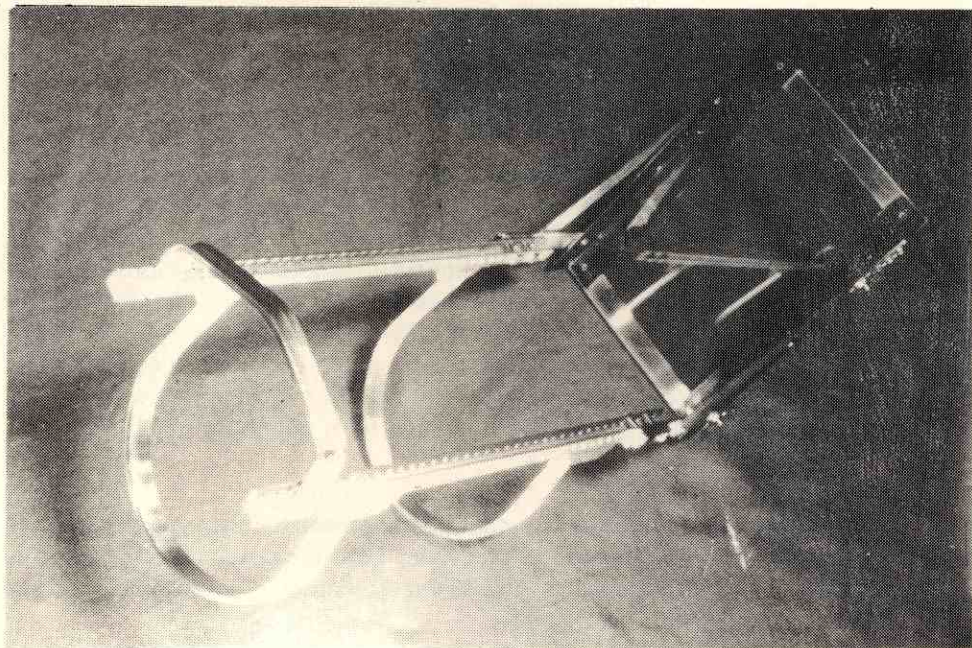


Figura 15

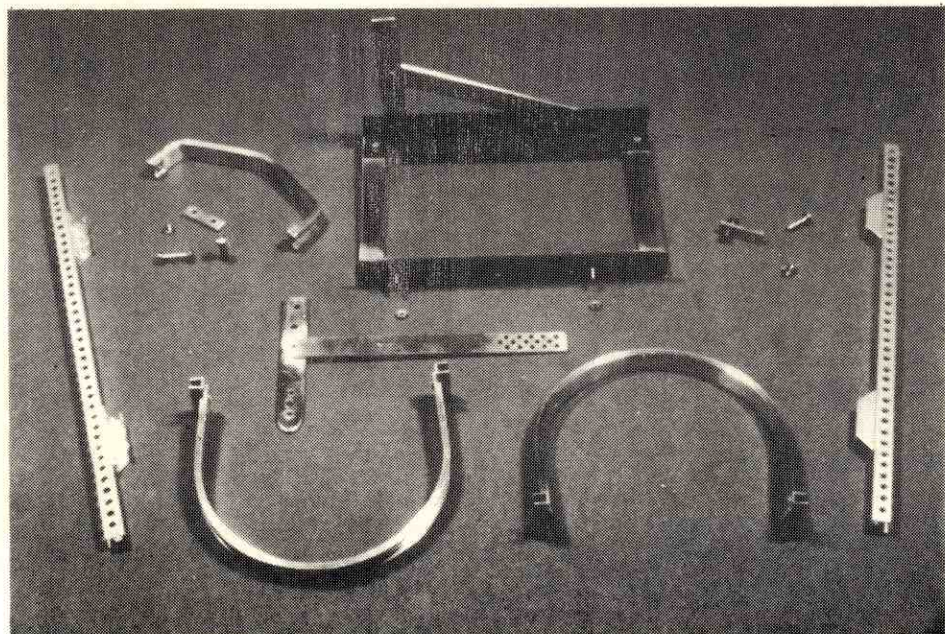


Figura 16

fueran necesarios para cada paciente son posibles de realizar sin cálculos matemáticos, mediante el simple desplazamiento longitudinal de las barras laterales con respecto a los clavos de transfixión al iniciarse su montaje y del conjunto distal para el apoyo del pie. (Figs. 9 y 12).

El nuevo diseño de fijador externo es perfectamente utilizable sin ceder ventajas para el tratamiento de las lesiones de fémur; para ello colocamos las dos barras principales fijadas a los clavos colocados ahora en dos planos, es decir, en sentido anteroposterior y en sentido transversal de modo que obtengamos un ángulo de 90 grado entre cada hilera de clavos. Se efectúa posteriormente el acople de tres (3) segmentos de arco de 90 grados entre ambas barras, hasta que finalmente con el agregado y anclaje de cuatro (4) cortas láminas perforadas, para cada par de clavos, se completa una nueva adquisición de enorme ayuda en el tratamiento inclusive de la osteoémielitis de fémur. (Figs. 17 y 18).

Comprobada su estabilidad en casos de tratamiento prolongado, con dificultad para ser modificado por el paciente. Esto último, sin embargo no ocurre debido a la gran aceptación que se ha obtenido en todos los casos por parte del portador.

LIMITACIONES:

No es un distractor, ni puede con él realizarse la comprensión de los fragmentos óseos; es estrictamente un fijador externo.

No ha sido probada aun su utilización en huesos del miembro superior.

CONCLUSIONES:

Con la presentación de este nuevo diseño de fijador externo de comprobada efectividad y utilidad práctica, que posee enormes ventajas, esperamos llenar un vacío dentro de nuestra especialidad y sus recursos, deseando a la vez iniciar una corriente de motivación capaz de impulsar nuestro avance en la investigación, siempre en aras del beneficio del paciente.

BIBLIOGRAFIA:

- 1.- BRIGGS, B. CHAO, E.: The Mechanical Performance of the Standard Hoffmann — Vidal External Fixation Apparatus. *J. Bone Joint Surg (Am)* 1982; 64-A 566—573.
- 2.- EDGE, A. J. ; DENHAM, R.A.: External Fixation for Complicated Tibial Fractures. *J. Bone Joint Surg (Br)* 1981; 63-B 92—97.




Figura 17

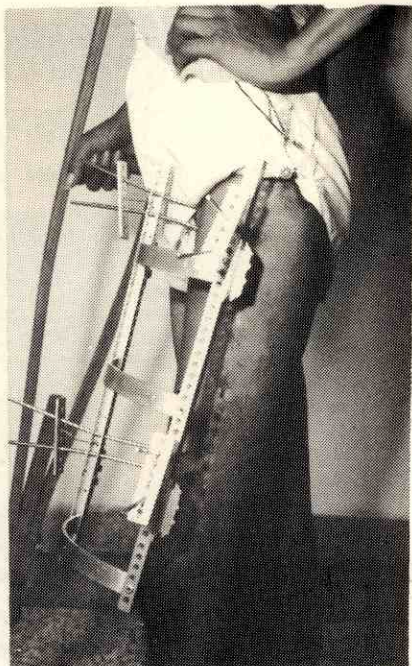


Figura 18


- 3.- HOOD, R.W.; RISEBOROUGH, E. J.: Lengthening of the Lower Extremity by the Wagner Method. *J. Bone Joint Surg (Am)* 1981; 63-A 1122 - 1131.
- 4.- MATTHEWS, L.S.; HIRSCH, C.: Temperatures Measured in Human Cortical Bone when Drilling. *J. Bone Joint Surg (Am)* 1972; 54-A 297-308
- 5.- WILEY, J.J.; BROWN, D.E.: Equalisation of Leg Length. *J. Bone Joint Surg (Br.)* 1981; 583.

Institut Straumann AG



CH-4437 Waldenburg

Instrumental para Placas anguladas



Placas anguladas de 130°

Distribuidor exclusivo para Venezuela:

PIEMCA D.M.C.

Teléfono: (02) 910916 - Caracas

FRACTURAS DE LA CADERA

Dr. MARIO LOPEZ PAREDES *

La historia del tratamiento de las fracturas de la cadera es una búsqueda persistente para una adecuada reducción y fijación interna, es un esfuerzo para minimizar la pseudoartrosis, la necrosis avascular y el colapso óseo segmental tardío.

Ya en 1782, Martín estableció: "Este hueso es todo el tiempo uno de los más difíciles de reducir y mantener en posición".

Von Langenbeck fue el primero en tratar fracturas del cuello por fijación interna en 1878. Desde 1920 Hey Groves, usó endoprotesis para el tratamiento de las fracturas del cuello femoral. En 1931 Smith Petersen reportó su experiencia en el tratamiento con reducción abierta y fijación con clavija trilaminar, obteniendo unión en el 70 por ciento de los casos. Más tarde Wescott y Johansson, independientemente, reportaron que, resultados comparables a los de Smith — Petersen podían ser obtenidos con reducción cerrada y clavo trilaminar sin artrotomía. En 1948 los hermanos Judet emplearon una prótesis de vitalium, como reemplazo del fémur proximal en un paciente con tumor de células gigantes. En 1954 F.R. Thompson propuso el uso de endoprótesis de vitalium para fracturas del cuello femoral. Las agujas de Knowles fueron descritas por primera vez en 1935; tales agujas fueron insertadas bajo anestesia local con ayuda de fluoroscopia.

Desde 1972, la Comprensión de Calandruccio es usada en la Clínica Campbell; contiene un clavo tirafondo más tres agujas adicionales.

Deyerle, el único que ha reportado en 1965 y 1972, cien por ciento de incidencia de unión de fracturas intracapsulares, tratadas con su método percutáneas y algunos pueden ser efectivamente utilizados a fin de mitigar los problemas colaterales con una fractura de la cadera.

Muchos materiales de fijación interna se han popularizado. En 1974 Tronzo ilustró algunos 74 inventos para fijación interna de fracturas alrededor de la cadera; cada cual tiene sus virtudes, cada cual sus problemas potenciales colaterales con una fractura de la cadera.

(*) Médico Residente Curso Post-Grado Traumatología y Ortopedia.
Hospital Universitario de Caracas, Venezuela.

Hace años estas fracturas constituían, frecuentemente, un accidente terminal en muchos individuos débiles y frágiles, quienes morían en 10 a 14 días a consecuencia de complicaciones cardíacas, pulmonares o renales, agravadas por el decúbito y la inmovilización prolongada.

MATERIAL Y METODO.—

El estudio se realizó sobre un total de 148 pacientes, uno de ellos con fractura doble de la cadera, ingresados al Hospital Universitario de Caracas durante los años 1976 — 1982 con el diagnóstico de fractura de la cadera.

Dentro de los objetivos: determinar el tipo más frecuente de fractura, su incidencia sobre los diferentes grupos etarios y el sexo. Se estudió la patología preexistente en este grupo de pacientes y sus complicaciones hospitalarias. También fue dirigido a demostrar que la fijación interna o la sustitución protésica de la cabeza femoral, dentro de los primeros días después del traumatismo, es virtualmente importante por permitir el movimiento precoz y obviar así los peligros del decúbito e inmovilización prolongada en pacientes añosos.

La investigación se basó sobre el trabajo en lo que respecta a reducción ortopédica, más fijación interna o sustitución protésica de la cabeza femoral durante 6 años, practicadas por los equipos de Cirugía Ortopédica del Hospital Universitario de Caracas. A todos los pacientes se les siguió su evolución clínica y radiológica por 18 meses, en cada paciente se anotaron datos sobre sus condiciones generales, enfermedades de tipo sistemáticas, se midió su riesgo anestésico, tipo de implante usado, sangramiento y evolución posoperatoria. Cada radiografía fue medida a fin de determinar el tipo de fractura frente a la cual estábamos, se calculó el ángulo de colocación del implante.

DISCUSION Y DESARROLLO.—

La causa de producción de estas fracturas, por la cual consultaron estos pacientes al ser llevados por sus familiares, fueron los accidentes triviales; así como caída de sus pies: 120 casos (81 por ciento), caída de la silla y de la cama: 12 pacientes (8 por ciento), accidentes viales y caída de alturas mayores de 3 metros: 10 pacientes (6.7 ciento).

Las fracturas ocurrieron en el 77 por ciento en el sexo femenino, con un promedio de edad para ambos sexos de 76 años (Fig. 1), los grupos más afectados fueron aquellos que van entre los 60 y 90 años; en cambio a edades más tempranas hay predominio del sexo masculino.

La fractura más frecuente, la intertrocantérea 83 casos (57.7 por ciento), seguida por la subcapital del cuello femoral 30 pacientes (20 por ciento), la más rara, la subtrocantérea con 8 casos (5.3 por ciento), éstas últimas fueron producto de accidentes donde la fuerza de choque fue mayor (Fig. 2) y predominaron en el grupo etario de 20 — 30 años. Las intertrocantéreas sobresañaron en la mayor parte de los grupos etarios, con su pico de incidencia entre los 60 — 90 años. Los que sufrieron fracturas del cuello femoral eran 2 años menores en edad que los fracturados de la región trocantérea.

Se fracturó 21 veces más la cadera derecha, posiblemente al hecho de que los pacientes usaron predominantemente su miembro inferior derecho.

El 49 por ciento de estos pacientes fue ingresado al servicio acompañado de otros diagnósticos dentro de los que destacan: diabetes mellitus 19, cardiopatía e hipertensión arterial 14 casos, demencia senil 13, enfermedades crónicas del árbol respiratorio 5 pacientes, con otras fracturas 6 casos, accidentes cerebrovasculares 2 pacientes, otras enfermedades 15 casos.

Casi todos los pacientes fueron sometidos en su hospitalización a tracción continua transtibial con alambre de Kirschner sobre férula de Braun.

No fue costumbre el empleo de antibióticos y anticoagulantes en el preoperatorio. El promedio de los días preoperatorios fue de 12, y la estancia hospitalaria de 28 días.

RADIOLOGIA (94 CASOS).—

Fracturas Intertrocantéreas (BOYD Y GRIFFIN)			Fracturas del Cuello Femoral (PAUWEL.S)		
TIPO	No. CASOS	o/o	TIPO	No. CASOS	o/o
I	17	28.3	I	10	29.4
II	13	21.6	II	6	17.6
III	23	38.3	III	18	52.9
IV	6	10			
V	1	1.6			

De los 94 estudios radiológicos encontrados en el archivo, las fracturas intertrocantéreas tipo III, según la clasificación de Boyd y Griffin fue la más frecuente (38.3 o/o); con pared posterior conminuta, gran fragmento del

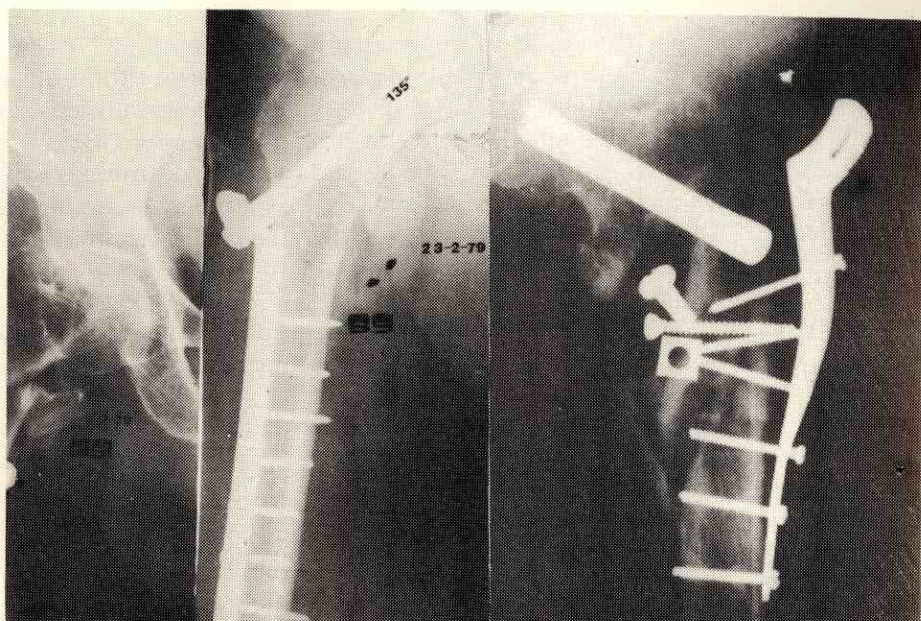


Figura 1.-Fractura intertrocanterica tipo IV Boyd y Griffin. El trocánter menor se incorpora al callo óseo. Angulo del implante: 135° .-

Figura 2.-Fractura polifragmentaria inestable. Desarticulación del clavo-placa Smith-Petersen. Pérdida de la osteosíntesis. Reorción ósea.

troncanter menor desplazado, que la condiciona a ser de por sí, una fractura del cuello de fémur tipo III, según la clasificación de Pauwels fue la que más ocurrió (52.9 o/o) con un trazo de fractura casi vertical para una mayor inestabilidad y cizallamiento y por ende más laborioso el proceso de consolidación y con más probabilidades de realizar necrosis avascular del extremo proximal fracturado.

ANESTESIA			RIESGO		
TIPO	No. CASOS	o/o	ASA	No. CASOS	o/o
General	87	62	I	33	23.5
Subaracnoidea	37	26.4	II	38	27
Peridural	16	11.4	III	69	49

Se ha demostrado que los viejos toleran bien la anestesia y el acto operatorio. La mayoría de nuestros pacientes fue llevado a la mesa operatoria. La mayoría de nuestros pacientes fue llevado a la mesa operatoria con una enfermedad sistémica grave (ASA III - 49o/o).

En 140 pacientes (95 por ciento) sus fracturas se resolvieron con reducción ortopédica y fijación interna, o bien, sustitución de la cabeza femoral con hemiartroplastia de Thompson, sólo 7 casos (5 por ciento) fueron tratados ortopédicamente con tracción continua esquelética. Dos pacientes fallecieron antes de cumplirse el tratamiento quirúrgico programado.

Un total del 28 por ciento de nuestra serie hubo necesidad de transfundir en el acto operatorio, de éstas las subtrocantéreas las que más necesitaron sangre; seguidas por las del cuello de fémur y las intertrrocantéreas, debido quizás a la violencia del traumatismo, tipo de lesión, exposición quirúrgica entre otros factores.

Durante el acto operatorio se dejó dispositivo de drenaje continuo (Porto - VacR) que nos permitió conocer las pérdidas sanguíneas en las primeras 24 horas siguientes a la operación. En 106 pacientes el promedio de sangramiento fue de 210 cc, las prótesis de Thompson sangraron 97 cc más que aquellas fracturas de la cadera fijadas con los diferentes implantes metálicos.

En el posoperatorio el 84.45 por ciento de los pacientes recibió antibióticos por vía endovenosa, los más usados, la penicilina cristalina a una dosis de 2 millones de Udds. cada 4 horas por 3 días. Una cefalotina (KeflinR) a la dosis de 1 gr. cada 6 horas por el mismo tiempo.

IMPLANTES USADOS.—

Fracturas del Cuello de Fémur		Fracturas Intertrocantéreas		Fracturas Subtrocantéricas	
Thompson	44	Smith Petersen	67	Smith Petersen	3
Smith Petersen	3	Tornillo de Richards	5	Clavo de Küntscher	2
Tornillo de Richards	1	Jewett	4	Jewett	1
Jewett	1	Otros (AO, Mckee)	4	Tornillo Richards	1
Ortopedico	4	Ortopedico	3	Knowles	1

El implante más utilizado para las fracturas fue el clavo de Smith—Petersen con placa de Mc Laulingh de 4 y 5 agujeros, introducido a través del cóncavo del cuello de fémur con entrada en la cortical externa a 1.5 cm. como promedio debajo del tubérculo del trocánter mayor, hasta 1 ó 2 cm. de la interlínea articular coxofemoral, dentro de otros materiales de fijación el Tornillo Compresivo de Richards (9 casos) y el Clavo—Placa de Jewett (6

casos). De las 58 fracturas del cuello femoral, el 78 por ciento fueron tratadas de entrada con sustitución protésica de la cabeza femoral con hemiartroplastia de Thompson; sólo fue colocada una prótesis de Austin Moore; las demás fueron resueltas con los métodos de fijación ya conocidos. 11 de estas prótesis se colocaron con un abordaje lateral externo con osteotomía del gran trocánter y síntesis de éste con alambre de acero inoxidable. El promedio de cálcar dejado por nuestros cirujanos fue de 0.8 cm. para el apoyo de la uña o pestaña de la prótesis.

El ángulo medio de las 149 fracturas estuvo alrededor de los 114°, mientras que, el ángulo promedio de colocación del implante se situó en 139°.

La alta tasa de complicaciones tempranas (32 por ciento) como posible consecuencia de la dilatación para el tratamiento quirúrgico de estas fracturas; sólo el 17.7 por ciento fueron resueltas entre los 5 primeros días al traumatismo, otro 33.3 por ciento fue operado entre los 10 días y la mayor parte de los pacientes (49 por ciento) se sometieron a intervención pasados los 10 días. Las afecciones del tracto urogenital, neumonías y las escaras en la región sacra ocuparon las tasas más altas.

COMPLICACIONES	32o/o — REOPERACIONES		15o/o		
	Enfermedad	Casos	o/o	Causa	Casos
Urogenitales	14	9.4	Seudoartrosis	6	5.8
Neumonía	8	5.4	Protrusión Acetabular	5	4.9
Escaras	8	5.4	Fractura de Material	3	2.9
Muerte Hospitalaria	4	2.7	Malposición de Material	2	1.9
Coma Diabético	3	2	Infección Profunda	2	1.9
Infección Profunda	2	1.3	Luxación de Thompson	1	0.9
Infección Superficial	2	1.3	Fractura Supracondilea	1	0.9
Hematomas - Evacuación	2	1.3	Necrosis Avascular	1	0.9
Tromboembolismo					
Pulmonar	1	1.3			
Corpulmonar	1	0.6			
Sepsis	1	0.6			

Hubo tres comas diabéticos, uno de éstos ocurrió en el postoperatorio, la paciente fallece 10 días después de haberse operado de fractura basicervical con clavo placa de McKee. Paciente femenino de 86 años con fractura subcapital, presentó al segundo día de intervenida con colocación de prótesis de Thompson A.C.V. con hemiplejía, fallece al séptimo día de su ingreso.

Dos infecciones profundas, una sucede en prótesis de Thompson no cementada insertada con abordaje posterior de Ollier, el material fue retirado dos meses después de intervenida, el reporte de cultivo y antibiograma, *E. Coli* y *Proteus Vulgaris*. Otro paciente cursó con infección profunda en clavo - placa Smith-Petersen, con pérdida de la fijación y colapso segmental óseo tardío, se procedió al retiro del material, curetaje y limpieza, el cultivo y antibiograma reportó estafilococo coagulasa positivo y más tarde otro mostro infección a *pseudomona aeruginosa*.

Un paciente de 34 años con fractura subtrocantérea y fractura de tercio medio de fémur del mismo lado, desarrollo tromboembolismo pulmonar en el posoperatorio al ser tratado con un clavo intramedular de Küntscher, tratado con cinco mil unidades de Heparina R endovenosa cada 4 horas por ocho días que fue sustituida por Dinevan R con buena respuesta al tratamiento.

Otra de nuestras pacientes de 76 años de edad, con fractura del cuello de fémur, tratada con hemiartroplastia de Thompson, presentó al tercer día de operada tromboembolismo pulmonar, fue tratada de igual forma al caso anterior con evolución satisfactoria.

En la serie estudiada en el Hospital Universitario de Caracas durante 6 años, se presentó un 32 por ciento de complicaciones tempranas y el 15 por ciento de nuestros pacientes fueron llevados de nuevo a la sala de quirófanos para ser reintervenidos.

Seis pacientes evolucionaron con pseudoartrosis, 3 fracturas intertrocanteréas tipo III de Boyd y Griffin, tratadas con el clavo-placa de Smith-Petersen, permitieron pseudoartrosis con pérdida de la osteosíntesis, una de ellas fue reintervenida con placa angulada AO de 130° que, desafortunadamente resultó otro fracaso con migración del implante hacia el techo del acetábulo.

Una fractura transcervical operada con clavo-placa de Jewett desarrolló necrosis avascular y colapso segmental óseo del extremo proximal., fue reoperada con implantación de una prótesis de Thompson.

Una fractura basicervical tipo III de Pauwels cursó con pseudoartrosis al ser tratada con clavo-placa de Smith-Petersen.

El Tornillo Comprensivo de Richard con efectividad de 100 por ciento para las diferentes fracturas de la cadera, es un sistema que permite una fijación más estable y se reducen al mínimo los problemas de intrusión del tirofondo dentro de la cavidad articular y acetábulo, a diferencia de lo que ocurre con el clavo-placa de Smith-Petersen, placa angulada AO de 130° y el clavo-placa de Jewett, cuyos clavos son cortantes en su extremo proximal.

En 22 estudios radiológicos con fractura intertrocantérea tipo III según la clasificación de Boyd y Griffin, se constató, incorporación de trocánter menor al callo óseo sin que hubiese realizado osteosíntesis de éste en el acto operatorio.

Con el clavo - placa de Smith—Petersen, se obtuvieron resultados buenos en el 74.5 por ciento de los casos y con las prótesis de Thompson 71.8 por ciento.

A pesar de la larga estancia hospitalaria, días preoperatorios y las condiciones generales de las pacientes, como hecho paradójico la rata de infección fue de 2.85 por ciento.

Para evaluar nuestros resultados, en la serie de 148 pacientes con fractura de la cadera ocurridas durante 1976 y 1982, se tomaron como parámetros evaluativos el dolor, actividades de la vida diaria y los estudios radiológicos bidimensionales de pelvis ósea.

Aquellos pacientes con resultados buenos (76.5 por ciento) no presentaban ningún tipo de dolor, pero si molestias difusas sobre todo en el sitio de ubicación del implante y que se exacerbaban con los cambios barométricos. Los pacientes realizaban sus cuidados personales y ambulación sin ayuda. El estudio radiológico de estos casos mostraban que la fijación inicial se mantenía acompañada de un callo óseo suficiente.

En tres clavos de Smith—Petersen ocurrieron fracturas a nivel de la parte media del clavo, en dos casos, consecutivo a nuevas caídas y en otro sin causa aparente. En otros 3 pacientes este mismo clavo-placa penetró en la cavidad articular consecutivo a colapso del foco de fractura.

Se presentó una luxación de prótesis de Thompson en la sala de recuperación, ésta había sido colocada mediante abordaje posterior de Ollier, la paciente fue llevada de nuevo a pabellón para reducción ortopédica.

Se nos presentó una fractura supracondílea de fémur, cuando se realizaba una hemiartroplastia de Thompson, en momento de realizar la reducción se sucede la fractura, que fue posteriormente tratada con clavo-placa de Elliot.

Muchos son los autores que han reportado sus experiencias y resultados sobre el tratamiento de las fracturas de la cadera, sin que éstos esten exentos de fracasos en mayor o menor porcentaje.

Speed, reportó en 100 pacientes tratados en la Clínica Campbell con es-

píca de yeso un 48 por ciento de pseudoartrosis acompañando de un 34 por ciento de necrosis avascular.

RESULTADOS.—

Tipo de Implante	Casos	Bueno	o/o	Regular	o/o	Malo	o/o
Smith—Petersen	55	41	74.5	6	10.9	8	14.5
Protésis de Thompson	32	23	71.8	4	12.5	5	15.6
Tornillo de Richards	9	9	100	—	—	—	—
Clavo Placa Jewett	4	9	75	—	—	2	25
Otros (AO, Küntscher, McKee)	6	4	66.6	—	—	2	33.3
Ortopédico	7	5	71	—	—	2	28.5

NO ASISTIERON A CONTROL 35 PACIENTES.

Reeska, estudió 112 pacientes sobre un total de 460 cuyo estado general no permitía procedimiento quirúrgico. El 40 por ciento murió antes de los 30 días, se practicó necropsia en 82 casos y se comprobó que la causa principal de muerte fue: neumonía, embolia pulmonar, accidentes cardiovasculares, trombosis coronaria, etc.

Gordón A Hunter, M.B. de Toronto, presentó un trabajo y resultados en 100 pacientes con fractura desplazada del cuello femoral, tratadas con protésis primaria entre 1972 y 1977, demostró una alta morbilidad desde el procedimiento quirúrgico. La mortalidad al sexto mes fue de 20 por ciento. Resultados buenos sólo fueron obtenidos en un 28 por ciento.

En este estudio, realmente los resultados regulares fueron muy pocos (3.9 por ciento), existía dolor que limitaba las actividades de la vida diaria, aumentaba con los ejercicios y obligaba al paciente a la marcha protegida con bastón de 3 puntos de apoyo o andadera. La osteosíntesis para estos pacientes no era buena pero si aceptable.

Los resultados malos (19.48 por ciento) estuvieron cinco veces encima de los resultados regulares, la osteosíntesis o la sustitución protésica de la cabeza del cuello de fémur en principio, no se hizo con las reglas que impone este tipo de operaciones y por lo tanto no podían esperarse resultados muy alentadores. Estos resultados malos, fueron obtenidos en pacientes con grave deterioro del estado general. En su posoperatorio los pacientes acusaban dolor de fuerte intensidad en la cadera, muslo y rodilla que limitaba por completo las actividades de la vida diaria, necesitaron cuidado permanente

por alguno de sus familiares, permanecieron en silla de ruedas y no llegaron a deambular sin una buena ayuda (andadera), en algunos la osteosíntesis era precaria acompañada de signos de aflojamiento mecánico, otros hacían protrusión en el acetábulo, mientras en otros casos las prótesis se mostraban en varo, hundidas y con signos marcados de osteoporosis.

En todos los pacientes existía hipotrofia de todo el miembro inferior intervenido y en todos los casos la incursión de movimiento de la rodilla no sobrepasó los 100° de flexión.

CONCLUSIONES.—

A medida que la longevidad humana aumenta con cada década que pasa, nuestra sociedad se convierte cada vez más en una sociedad geriátrica.

Las fracturas troncatéreas, las más frecuentes, un problema común en pacientes geriátricos, es una fractura de los ancianos y no de la población joven ya que el estado general las condiciona. Quizás estas fracturas ocurren en pacientes con bajo calcio y con una arquitectura del hueso débil, y por esto muchas de estas fracturas pueden ser consideradas patológicas; otras son probablemente fracturas por fatiga, resultado de la incapacidad del metabolismo del hueso para reproducirse por sí mismo con suficiente fuerza para resistir el stress funcional normal.

Lo prolongado de los días preoperatorios y de la estancia hospitalaria sumaron un factor más de riesgo y de pronóstico a los fracturados de la cadera.

La tracción continua esquelética juega papel importante en aliviar el dolor en el fracturado de la cadera, a la vez que, facilita los cuidados de enfermería.

La conducta fue quirúrgica en el 95 por ciento de nuestros casos, sólo el 5 por ciento fue tratado ortopedicamente. Operamos pacientes con grave deterioro del estado general.

Las hemiarthroplastias con prótesis de Thompson sangraron más en comparación con las fracturas fijadas con los materiales conocidos.

Recobra valor de nuevo la idea de operar lo antes posible a estos ancianos a fin de evitar las complicaciones pre y posoperatorias, a parte de reducir la larga estancia hospitalaria. Estamos tratando un paciente de alto riesgo por la cantidad de patología que existe paralela a la fractura.

El tratamiento cuesta mucho dinero si el resultado es feliz, pero si surgen complicaciones el costo adquiere a veces magnitudes increíbles.

Jugarle limpio a estas fracturas debe ser el lema, ya que son lesiones del hueso que no están dispuestas a tolerar el mínimo error, tampoco soportan equivocaciones, improvisaciones e impericias del cirujano. Se las debe tratar con una delicada y cuidadosa reducción y una fijación estable que evite las complicaciones como pseudoartrosis, necrosis avascular y colapso óseo segmental tardío.

RESUMEN.—

Estudiamos 148 pacientes con fractura de la cadera hospitalizados en 6 años (1976 — 1982) en el Servicio de Ortopedia y Traumatología del Hospital Universitario de Caracas, se determinó la fractura más frecuente y su incidencia sobre los diferentes grupos etarios. Estudiamos el tipo de fijación interna o sustitución protésica de la cabeza femoral. Cada paciente fue seguido por 18 meses. Las fracturas fueron producto en su inmensa mayoría de accidentes triviales y ocurrieron en ancianos del sexo femenino. La fractura más frecuente la intertrocantérea y las más raras las subtrocantéreas.

49 por ciento de estos pacientes se ingresó acompañado de otras enfermedades paralelas a la fractura de cadera. 49 por ciento de nuestros casos fueron llevados a la mesa operatoria con una enfermedad sistémica grave (A-SA III).

El 95 por ciento de nuestros pacientes fue sometido a operación quirúrgica con reducción ortopédica y fijación interna o sustitución protésica con hemiartroplastia de Thompson; el 5 por ciento restante fue tratado ortopedicamente con tracción continua esquelética transtibial.

Los implantes más utilizados fueron: el clavo-placa de Smith—Petersen, prótesis de Thompson, Tornillo Compresivo de Richards y el clavo-placa de Jewett.

Se presentó una tasa de complicaciones tempranas de 32 por ciento y de reoperaciones del 15 por ciento. Resultados buenos fueron obtenidos en el 76.4 por ciento de nuestra serie, resultados regulares en el 3.9 de los casos, 19.4 por ciento evolucionó hacia resultados malos.

No tratamos una singular fractura de la cadera, sino a un paciente que va más allá, con un grave deterioro del estado general que actúa como agravante para la morbimortalidad, ésta tenderá a aumentar en la medida en que se retarde el tratamiento operatorio. La estancia hospitalaria prolongada no

aumentó las tasas de infección, pero indudablemente produjeron pérdidas económicas además de condicionar a nuestros pacientes a una evolución tórpida, retardó la ambulación y la independencia en un paciente acostumbrado a una vida activa.

SUMMARY.—

We studied 148 hospitalized patients with hip fracture during 6 years (1976—1982). That study was made in the Orthopedic and Traumatology Service, Caracas University Hospital. It was determined the more frequent fracture according with age groups.

It was studied the internal fixation or Thompson Prosthesis. Each patient was observed during 18 months. The majority of the fractures occurred because of trivial accidents, in oldwomen.

The more frequent the intertrochanteric and the more rare the subtrochanteric. 49 o/o the patients suffered parallel diseases beside the hip fracture.

Also 49 o/o of patients were surgically treated because of serious systemic diseases.

95 o/o of patients were surgically treated with orthopedic reduction and internal fixation or Thompson prosthesis. 50 o/o patients were orthopedically treated with continual skeletal transtibial traction.

The implants more used were: the Smith—Petersen nail, the Thompson prosthesis, the Richards Compression Screw and Jewtt nail.

320 o/o of patients suffered early complications. 150 o/o of patients were reoperated.

Satisfactory results were observed in 76.48 o/o. Regular results were observed in 3.9 o/o. Unsatisfactory results were observed in 19.4 o/o.

It was our purpose not only to try a hip fracture but a ill person in his general state.

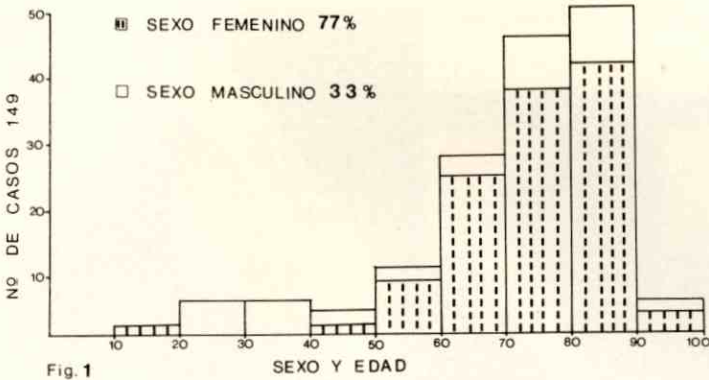


Fig. 1
FRACTURAS DE LA CADERA. 1976-1982. HOSP. UNIVERSITARIO DE CARACAS.

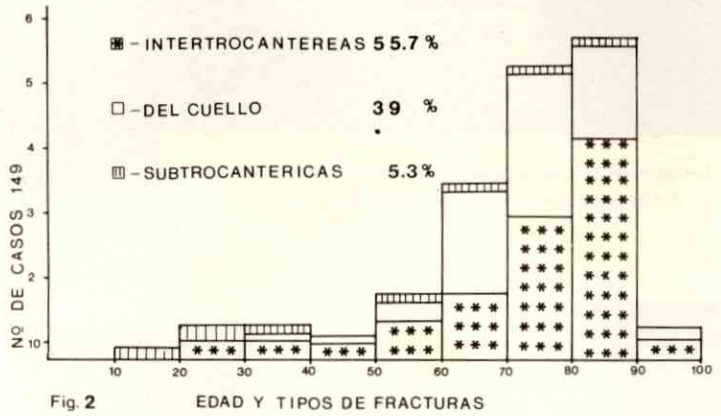


Fig. 2
FRACTURAS DE LA CADERA. 1976-1982. HOSP. UNIVERSITARIO DE CARACAS

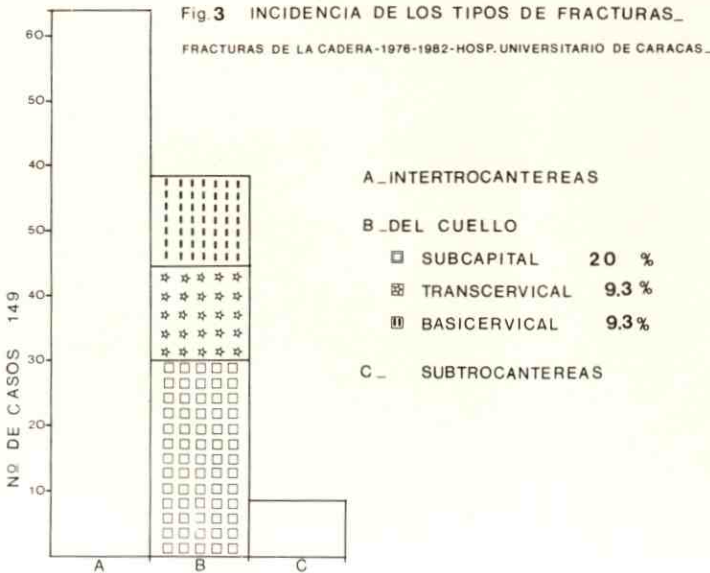


Fig. 3 INCIDENCIA DE LOS TIPOS DE FRACTURAS_
FRACTURAS DE LA CADERA-1976-1982-HOSP. UNIVERSITARIO DE CARACAS_

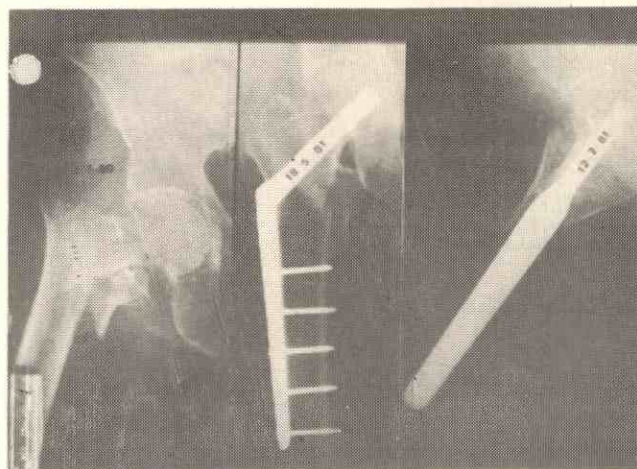


Figura 3.-Clavo-Placa de Jewett; nótese la incorporación del trocánter menor al callo óseo.

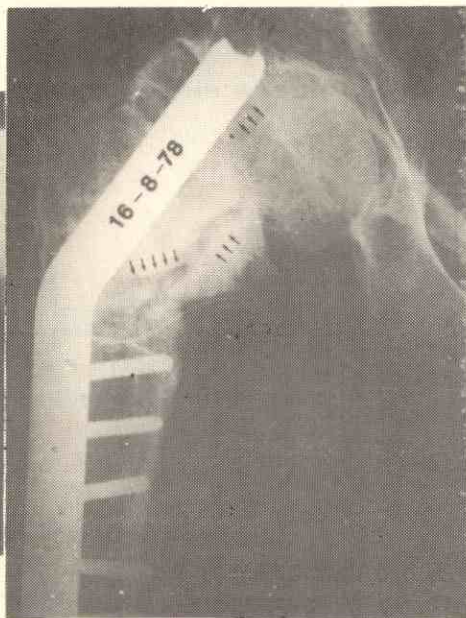


Figura 4.-Seudoartrosis, colapso óseo del foco de fractura, protrusión del clavo-placa angulado de 130° en el techo acetabular.

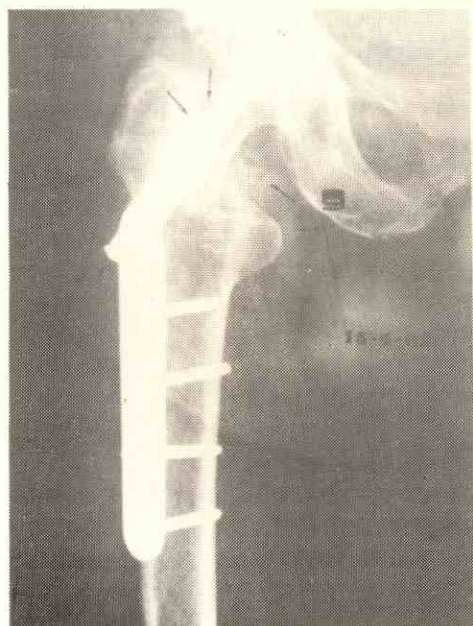


Figura 5.- Tornillo compensivo de Richards en fractura basicervical, 3 meses después de la operación con formación de un buen callo óseo.

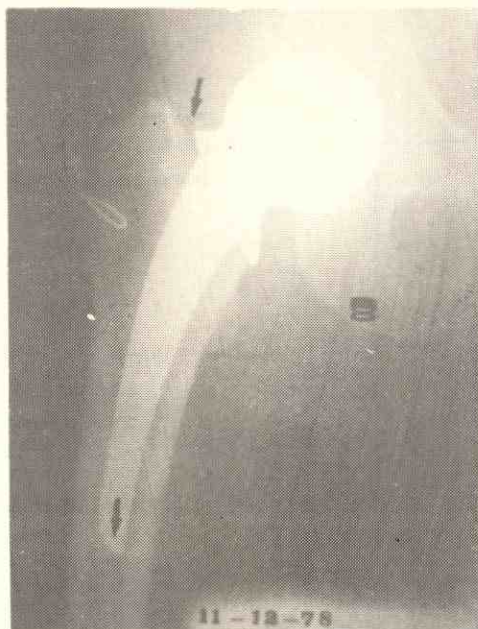

Figura 6.-Thompson con osteotomía del trocánter mayor, síntesis con alambre; buen apoyo en el calcar.

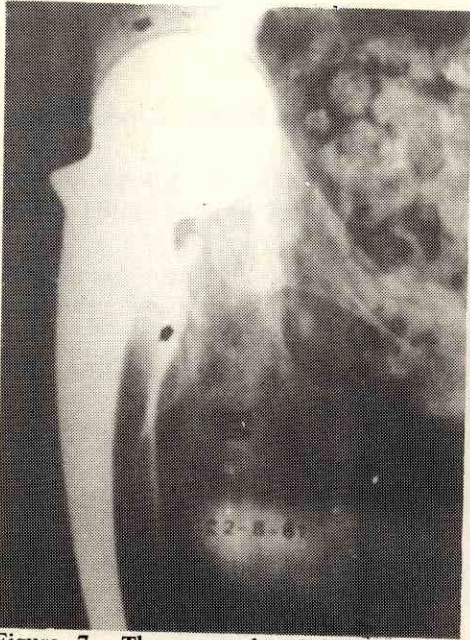
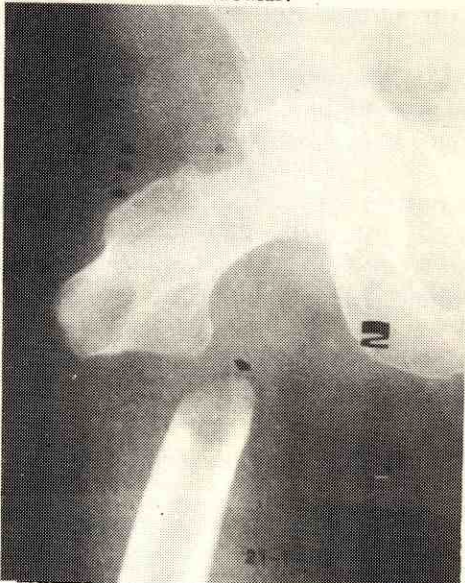


Figura 7.- Thompson hundida, con radiotransparencia en el tallo. Esclerosis en todo el acetábulo. Protrusión acetabular.

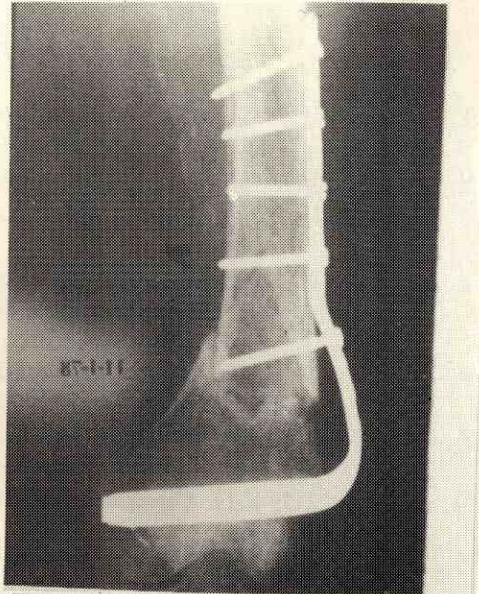

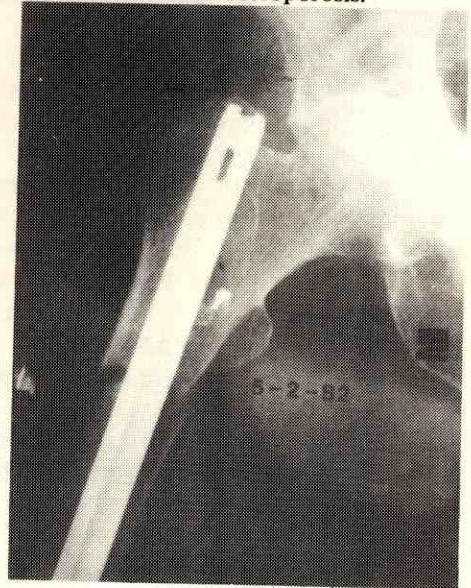Figura 8.-Fractura supracondílea de fémur en el momento quirúrgico de reducción de la prótesis de Thompson dentro del acetábulo. Placa de Elliot, callo óseo en el foco de fractura. Osteoporosis.



Figuras 9 y 10.-Fractura subtrocantérea. Fragmento principal es llevado hacia arriba por los abductores de la cadera.



Osteosíntesis con clavo de Kuntscher.

REFERENCIAS BIBLIOGRAFICAS

- 1.- CAMPBELL: Cirugía Ortopédica. Sexta Edición, Buenos Aires. Editora Panamericana. 1981. 611—657, 2170—2385.
- 2.- DePALMAS: The Management of Fractures and Dislocations and atlas. II Edición. Philadelphia. Editoria W.B. Saunders Company. 1981. 1366-1455.
- 3.- RAO, J. and BANZON, M: Treatment of Unstable Intertrochanteric Fractures with Anatomic Reduction and Compression Hip Screw Fixation. *Clín. Ortho. Rel. Res.* 175: 65—71. May. 1983.
- 4.- DEYERLE, W. Impacted Fixation Over Resilient Multiple Pins. *Clín. Ortho. Rel. Res.* 152: 102—122. October 1980.
- 5.- GANZ, R. THOMAS, R. and HAMMERLE: Trochanteric Fractures of the Femur. *Clín. Ortho. Rel. Res.* 138: 30—39 January—February 1979
- 6.- TRONZO, R.G. Cirugía de la Cadera. I Edición. Buenos Aires. Editorial Panamericana 1975. 518—595.
- 7.- MULLER, M.E.: Manual de Osteosíntesis AO. II Edición. Editora Científico—Médica. Barcelona. España. 1980. 210—237.
- 8.- MONTGOMERY, S and Lawson, L.: Primary Thompson Prosthesis for Acute Femoral Neck Fractures. *Clín. Ortho. Rel. Res.* 137: 62—68. November—December, 1982.
- 9.- TAYLOR, M.M. and MEYERS, M.H.: Intraoperative Fémur Fractures During Total Hip Replacement. *Clín. Ortho. Rel. Res.* 137: 96—101. November—December, 1978.
- 10.- MUHR, G and TSCHERNE, H: Comminuted Trochanteric Femoral Fractures in Geriatric patients: The Results of 231 Cases Treated with internal Fixation and Acrylic Cement. *Clín. Ortho. Rel. Res.* 138: 41-44 January—February, 1979.
- 11.- SCHECK, M.: The Significance of Posterior Comminution in Femoral Neck Fractures. *Clín. Ortho. Rel. Res.* 152: 138—142. October, 1980.
- 12.- HUNTER, G.: Should We Abandon Primary Prosthesis Replacement for Fresh Displaced Fractures of the Neck of the Fémur *Clín. Ortho. Rel. Res.* 152: 158—161. October 1980.
- 13.- WILE, P. and PANJABI, M: Treatment of Subtrochanteric Fracture with a High - Angle Compression Hip Screw. *Clín Ortho. Rel. Res.* 175: 72—78. May 1983.
- 14.- JACOB, et al: Intertrochanteric Hip Fractures. *Clín Ortho. Rel. Res.* 146: 62 -70 January—February. 1980.
- 15.- McCUTCHEEN, J and CARNESALE, O.: Comparison of Fixation in the Treatment of femoral Neck Fractures. *Clín. Ortho. Rel. Res.* 171: 44-50. November—December, 1982.
- 16 LUCAS, G: Zickel Nail Fixation of Bilateral Subtrochanteric Fractures. *Clín. Ortho. Rel. Res.* 137: 85—87. November—December, 1978.

- 17.- DRENNAN, J.: Results and Complications of Femoral Neck Fractures. *Clín. Ortho. Rel. Res.* 152: 162—172. October 1980.
- 18.- KELLER, C and Laros, G. Indications for Open Reduction of Femoral Neck Fractures. *Clín. Ortho. Rel. Res.* 152: 131—137. October 1980.
- 19.- MEYERS M.: The Role of Posterior Bone Grafts (Muscle—Pedicle) in Femoral Neck Fractures. *Clín. Ortho. Rel. Res.* 152: 143—146, October 1980.

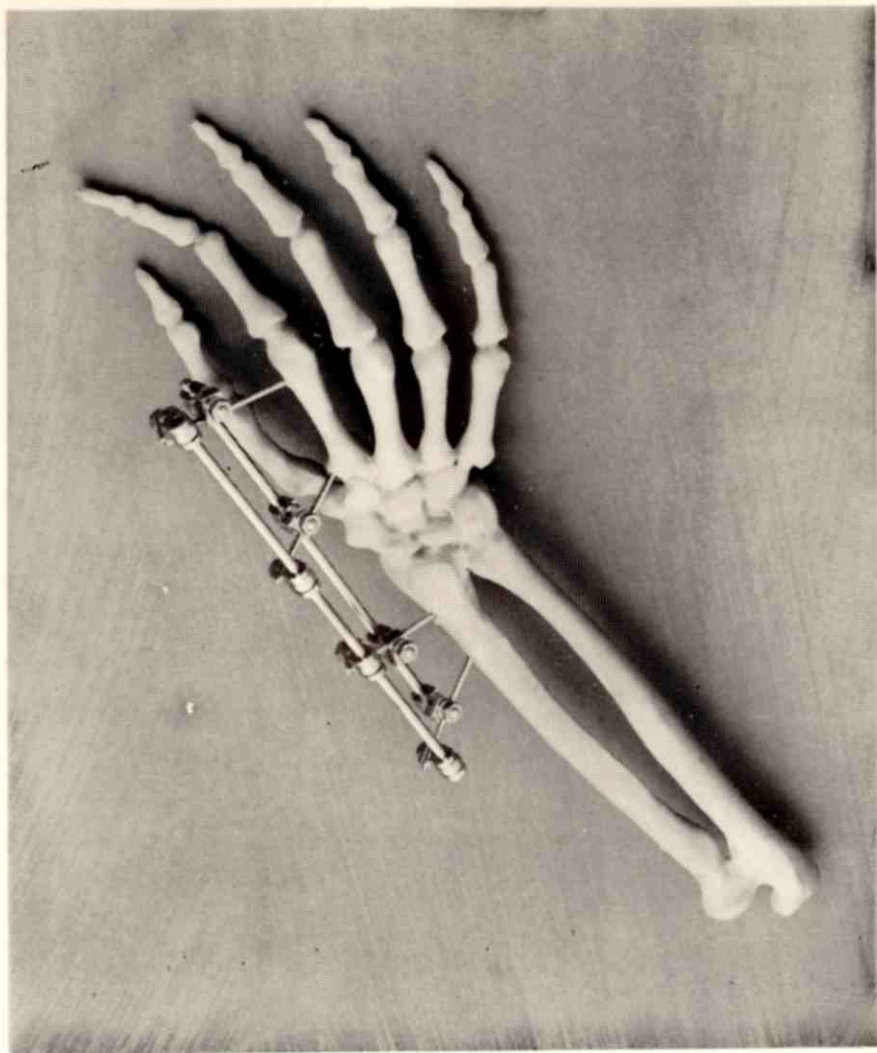
Institut Straumann AG



SYNTHES[®]

CH-4437 Waldenburg

Pequeño Fijador Externo



Distribuidor exclusivo para Venezuela:

PIEMCA D.M.C.

Teléfono: (02) 910916 - Caracas

LUXACION RECIDIVANTE DE HOMBRO
TRATAMIENTO QUIRURGICO
TECNICA DE LатарJET

Dr. Antonio Aguilera *

Dr. Roberto Lazzaroto **

Dra. Rosa E. Hernández ***

INTRODUCCION

Consideramos que esta afección ortopédica, objeto de muchas técnicas quirúrgicas para su corrección definitiva debe ser revisada, en cuanto a los resultados presentados, por creer que aún es elevado el número de recurrencias. Así vemos que en las series revisadas por otros autores¹ se señalan porcentajes de recurrencias que van por ejemplo desde un 2 a 3,5 por ciento con la operación de Bankart hasta un 19 por ciento con la técnica de Putti-Platt Modificada.

Campbell refiere más de 150 operaciones descritas para el tratamiento quirúrgico de la Luxación Recidivante de Hombro, señalando la necesidad de seleccionar la técnica más adecuada en función directa de la actividad u ocupación del paciente. Esto nos hace suponer que no existe "la técnica quirúrgica ideal", que pueda ser aplicada indistintamente a toda Luxación Recidivante. Creemos que la operación que más se acerca a cumplir este requisito por su bajo índice de recurrencias es la operación descrita por Latarjet y por tal motivo sometemos a consideración y discusión los resultados obtenidos con la utilización de esta técnica en el Servicio de Traumatología — Ortopedia del Hospital Central de Maracay por un período de diez (10) años.

*Adjunto al Servicio de Traumatología-Ortopedia.- Hospital Central, Maracay, Estado Aragua.-

**Adjunto al Servicio de Traumatología-Ortopedia.- I. V. S. S., Maracay, Estado Aragua.-

***Adjunto al Servicio de Psiquiatría.- Hospital Central, Maracay, Estado Aragua.-

MATERIAL Y METODO:

Se revisaron las historias de 52 pacientes con diagnóstico de Luxación Recidivante de Hombro tratados quirúrgicamente con la Técnica de Latarjet desde el año 1973 al año 1983.

De estos 52 pacientes sólo se localizaron y evaluaron un total de 41 pacientes. Todos fueron examinados personalmente, aplicando para la evaluación los criterios señalados en la Tabla I. Además a cada paciente se le solicitó su opinión en relación a los resultados de la intervención.

El tiempo promedio de seguimiento fue de 7 años. En lo relacionado al mecanismo de la Luxación, señalamos que el 83 por ciento de las Luxaciones obedecía inicialmente a causa de tipo traumático y sólo un 17 por ciento se había producido espontáneamente.

No pudimos determinar antecedentes familiares de Luxación y hubo predominan del sexo masculino (ver gráfico 1): 29 casos (71 por ciento) con relación al femenino: 12 casos (29 por ciento). El lado más afectado fue el lado derecho: 24 luxaciones y el izquierdo 21 luxaciones.

Debemos hacer notar que el total de luxaciones (45) es superior al número de pacientes por haber cuatro casos bilaterales.

El promedio de luxaciones previas a la intervención fue de 8 episodios.

En cuanto a la edad, el 71 por ciento de los pacientes tenían entre 15 y 29 años (Ver tabla II y gráfico 2 y 3), teniendo el paciente más joven 17 años y el mayor edad 52 años, con una edad promedio de 26 años.

TABLA I

Luxación Recidivante de Hombro (Operación de Latarjet) Distribución por Grupos Etarios - Hospital Central Maracay - 1973 a 1983	
Grupo Etario	Nº de Casos
15 - 19	14
20 - 24	9
25 - 29	6
30 - 34	4
35 - 39	3
40 - 44	3
45 - 49	1
50 ó más	1

TABLA II

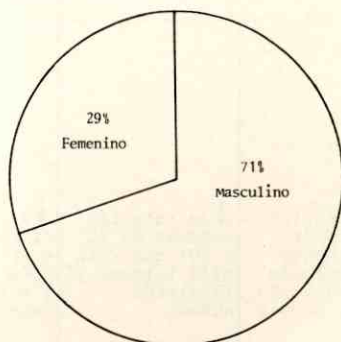
Ptos	Criterios	Excelente (100-90)	Bueno (89-75)	Regular (74-51)	Malo (50 o menos)
50	Sin recurrencia	no recurrencia	no recurrencia	no recurrencia	si recurrencia
0	Con recurrencia				
20	Rango articular ↓ de rotación ext. de 10° o menos con rotación int. y elevación norm.				
15	↓ de rotación ext. de 10° a 20° con rotación int. y elevación norm.	↓ de rotación externa de 10° o menos con rotación interna y elevación normal	↓ de rotación externa de 10° a 20° con rotación interna y elevación normal	↓ de rotación externa de 10° a 20° con rotación interna y elevación disminuidas	↓ de rotación externa de más de 20° con rotación interna y elevación normal
5	↓ de rotación ext. de 10° a 20° con rotación int. y elevación dism.				
0	↓ de rotación ext. de más de 20° con rotación interna y elevación norm.				
30	Función Sin limitación para el trabajo o deporte Molestia mínima o ausente	Efectua trabajo y deportes sin problemas. Ausencia de molestias o molestias mínimas. Hombro vigoroso en el levantamiento etc.	Hay limitación leve para el trabajo y el deporte. Molestia mínima Hombro vigoroso	Hay limitación moderada para efectuar trabajos por encima de la cabeza y para levantar pesos. No puede efectuar deportes. Molestia moderada	Limitación marcada para efectuar trabajos y levantar pesos. No puede efectuar deportes. Dolor crónico
20	Limitación leve y molestia mínima				
10	Limitación moderada y molestia				
0	Limitación marcada y dolor				

Total máximo de puntos :100

(Tomado y modificado de : The Bankart procedure, a long-term end result study. Rowe C.R. y col. J. Bone and Joint Surg. 60-A :2, Enero 1978)

GRAFICO 1

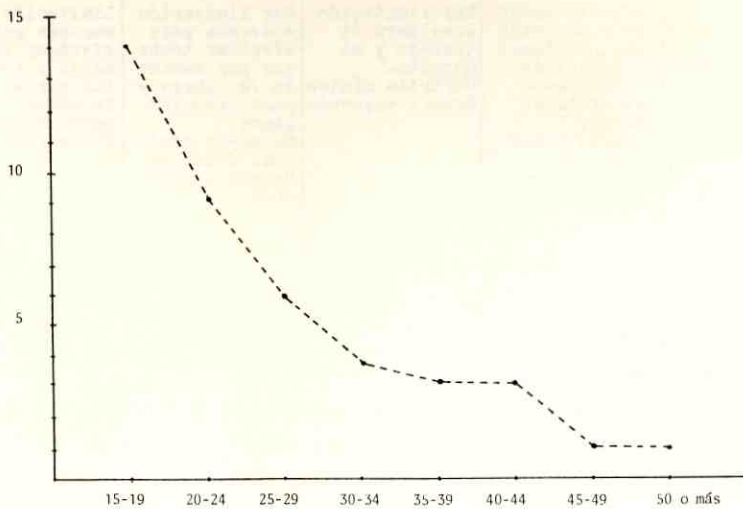
Luxación Recidivante de Hombro
(Operación de Latarjet)
Distribución por Sexo
Hospital Central Maracay - 1973 a 1983



FUENTE: Archivo Historias Médicas H. C. M.

Luxación Recidivante de Hombro
(Operación de Latarjet)
Frecuencia por Grupos Etarios
Hospital Central Maracay - 1973 a 1983

N° de Casos



FUENTE: Archivos Historias Médicas H.C.M.

Grupos Etarios

GRAFICO 2

Basados en la evaluación clínica (Tabla II) obtuvimos los siguientes resultados:

EXCELENTES:	35	(77o/o)
BUENOS:	4	(9o/o)
REGULAR:	3	(7o/o)
MALOS:	3	(7o/o)

Basados en la opinión del paciente:

EXCELENTES:	36	(80o/o)
BUENOS:	4	(9o/o)
REGULAR:	2	(4o/o)
MALOS:	3	(7o/o)

En consecuencia la evolución clínica aportó un 86 por ciento de resultados excelentes a buenos y la auto-evaluación (opinión del paciente) arrojó un 89 por ciento de excelentes a buenos resultados.

En lo que a RECURRENCIA de la lesión se refiere tuvimos un (1) solo caso, lo que corresponde a un 2.2 por ciento en un tiempo promedio de 27 meses después de la intervención.

En nuestra casuística resaltamos que dos (2) casos eran pacientes epilépticos, ambos con evolución considerada excelente. Señalamos que el tiempo promedio de duración de la intervención fue de 1 hora y 30 minutos.

RESULTADOS

También queremos señalar a manera de ilustración que entre los pacientes con resultados excelentes hay una Profesora de Gimnasia con Luxación Bilateral, un Coleador, un Jugador de Basket, uno de Soft-Ball, un Boxeador Amateur, un Trabajador de un Transporte de Carnes y otro de una empresa de Energía Eléctrica; encargado de la manutención y reparación de Líneas Eléctricas y Alumbrado Público.

COMPLICACIONES

Solamente mencionamos un caso con Neuropaxia del Radial y otro del Nervio Músculo Cutáneo casos éstos que recuperaron totalmente.

No tuvimos casos con infecciones o con pseudoartrosis en el sitio de inserción de la Coracoides ni otras complicaciones.

COMENTARIOS

Las alteraciones anatómo-patológicas en la Luxación Recidivante de Hombro se han venido describiendo desde hace siglos. Así vemos que en el siglo XIX Broca y Hartmann, Perthes en 1906 y Tavernier en 1929 describen las lesiones anatómo-patológicas que consideraban responsables de esta afección.

Es en 1938, cuando Bankart, en su clásico trabajo, enriquece nuestro conocimiento con la descripción de la llamada "Lesión Esencial".

Una gran mayoría de las técnicas quirúrgicas más empleadas están dirigidas a corregir estas alteraciones anatómicas, sin embargo siguiendo los criterios de Moseley, creemos que no existe ninguna lesión esencial única responsables de la Luxación Recidivante de Hombro.

Compartimos el criterio de que la estabilidad de esta articulación depende del equilibrio constante que debe existir entre los elementos estáticos y dinámicos de la misma y cuyo conjunto es denominado Mecanismo Capsular Anterior; de allí que toda deficiencia de este mecanismo puede ser la causa de Luxación Recidivante Anterior del Hombro.

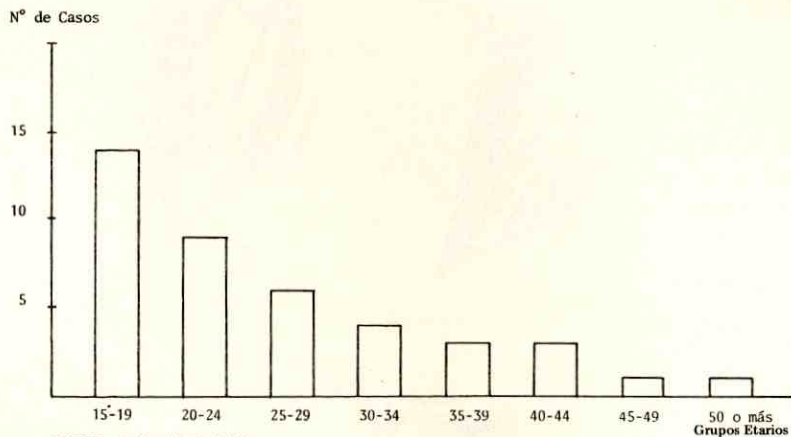
Por lo anteriormente expuesto consideramos que la Técnica de Latarjet es una de las más efectivas para el tratamiento de esta patología, ya que desde el punto de vista biomecánico el traslado de la porción corta del Biceps y del Coraco Braquial a la Cara Antero - Inferior del Cuello del Omoplato, hace que estos dos músculos actúen como un fuerte elemento de contención dinámica, cuando el Hombro se encuentra en su posición de máxima vulnerabilidad para la luxación (Figura I)

Queremos además señalar que esta técnica, contrariamente a lo descrito por el mismo Latarjet, y por otros autores en ningún momento constituye desde el punto de vista de la dinámica articular una operación de tope óseo anterior.

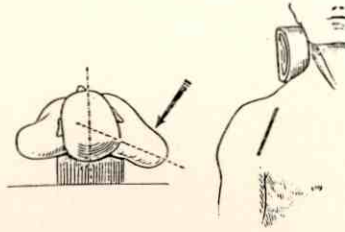
CONCLUSIONES

De nuestra casuística se desprende que la Luxación Recidivante del Hombro es más frecuente entre los 15 y 29 años de edad, siendo el sexo masculino el más afectado y no existiendo predominancia marcada en cuanto al lado de la lesión, su etiología más frecuente es la traumática.

GRAFICO 3
Luxación Recidivante de Hombro
(Operación de Latarjet)
Frecuencia por Grupos Etarios
Hospital Central Maracay - 1973 a 1983



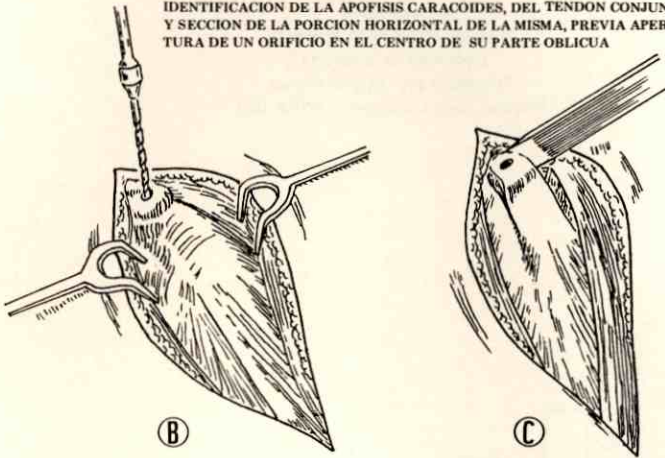
TECNICA QUIRURGICA



(A)

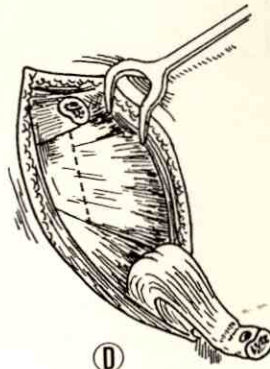
POSICION DEL PACIENTE Y ABORDAJE DELTO PECTORAL

IDENTIFICACION DE LA APOFISIS CARACOIDES, DEL TENDON CONJUNTO Y SECCION DE LA PORCION HORIZONTAL DE LA MISMA, PREVIA APERTURA DE UN ORIFICIO EN EL CENTRO DE SU PARTE OBLICUA



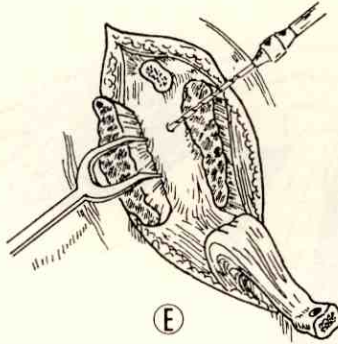
(B)

(C)

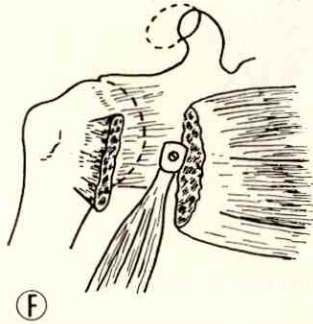


(D)

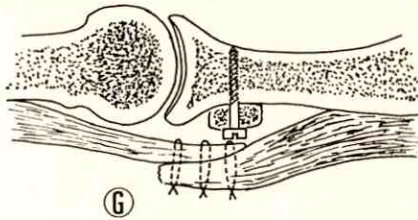
LIBERACION E IDENTIFICACION DEL SUBSCAPULAR QUE SE SECCIONA VERTICALMENTE



E
EXPOSICION DE LA CARA ANTERIOR DEL CUELLO DEL OMOPLATO,
SEGUIDA DE PERFORACION DEL MISMO EN SU PORCION ANTERO INFERIOR.



F
FIJACION DE LA CORACOIDES SOBRE LA CARA ANTERIOR
DEL CUELLO DEL OMOPLATO, MEDIANTE UN TORNILLO DE
30 a 35 mms., PARALELO A LA SUPERFICIE ARTICULAR

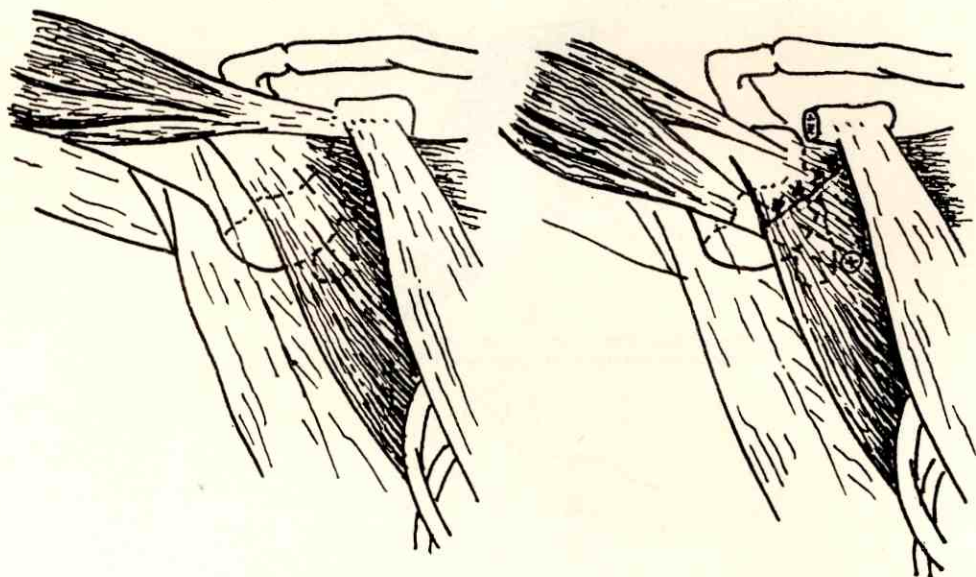


G



H

SUTURA IMBRICADA DEL MUSCULO SUBESCAPULAR



FUNDAMENTO BIO-MECANICO DE LA INTERVENCION DE LатарJET

CUIDADOS POST - OPERATORIOS

Al finalizar la Intervención, el Hombro se inmoviliza con un Cabestrillo de yeso que se mantiene por un período de dos semanas.

Una vez retirada la inmovilización, el paciente queda en libertad de efectuar movimientos activos del Hombro operado.

En oportunidades, de ser necesario, es enviado al Servicio de Medicina Física y Rehabilitación donde recibe tratamiento por un período variable de 2 a 3 semanas.

Generalmente el paciente se reintegra a su trabajo habitual a partir de la 4ta. a 5ta. semana posterior a la realización del acto quirúrgico.

RESULTADOS

Los resultados de las 45 intervenciones realizadas en 41 pacientes fueron evaluados, de acuerdo a los criterios establecidos en la Tabla II y de acuerdo a la opinión de cada paciente sobre el resultado de la intervención.

La revisión de la Bibliografía en lo que a recurrencia post-operatoria se relaciona, arroja resultados perfectamente comparables, así tenemos que Lombardo y Colaboradores empleando la técnica de Bristow dan un índice de recurrencias de 1.9 por ciento; Campbell da cifras de 2.5 por ciento con el mismo procedimiento; Rowe menciona cifras de 3.5 por ciento de recurrencias empleando la técnica de Bankart y de Palma 7.5 por ciento empleando la operación de Magnuson.

En vista de los resultados considerados como excelentes y buenos (86 por ciento) y del bajo índice de recurrencias (2.2 por ciento) de nuestra serie, recomendamos ampliamente el empleo de la técnica de Latarjet para el tratamiento de la Luxación Recidivante de Hombro, considerando además que es de fácil ejecución de corta duración y de muy escasas complicaciones.

BIBLIOGRAFIA


- 1.- BANKART. A.— The Patology and Tratment of. Recurrent Dislocation of The Shoulder Joint British J. Surgery 26. 23: 1938.
- 2.- CAMPBELL. CRENSHAW.— Cirugía Ortopédica. 6a. Ed. E. Médica Panamericana. Buenos Aires 1.981.
- 3.- CLAVIER. J.- Luxación Recidivante del Hombro. Técnica de Latarjet. Memorias del II Congreso Venezolano de Cirugía Ortopédica y Traumatología. Octubre 1972.
- 4.- LATARJET. M.— Résultat Récent D'Une Butee Coracoidienne Pre—Glenoidienne Pour Luxation Récidivante de L'épaule Gauche. Lyon Chirurgical Bulletin. Tome 59—No. 5. Sept. 1963.
- 5.- LATARJET. M.— Techniques Chirurgicales Dans Le Traitement de la Luxación Récidivante de L'épaule (Antéro interne). Lyon Chirurgical. Tome 61. No. 2 Mars 1965.
- 6.- MOSELEY, M.F.— Shoulder Lesions. Third Ed. E.S. Livingstone. Edinburgh—London 1969.
- 7.- MOSELEY. M.F.— The Basics Lesions of. Recurrent Anterior Dislocation. Surgery of. The Shoulder Región -- The Surg. Clin. North América. Vol. 43. No. 6 pp: 1632—1634. December 1963.
- 8.- ROWE C. y Col.— The Bankart Procedure J. Bone, Joint S. Vol. 60—A. No. 1. pp: 1—15. January 1978.
- 9.- TUREK, S.- Ortopedia Principios y Aplicaciones, 3er. Ed. pp: 1005 — 1016. Salvat Ed. Barcelona — España 1982.

Institut Straumann AG



CH-4437 Waldenburg

Instrumental Base para Tornillo y Placas



Distribuidor exclusivo para Venezuela:

PIEMCA D.M.C.

Teléfono: (02) 910916 - Caracas

TRANSPLANTE DEL HEMIGASTROSOLEO AL DORSO EN EL PIE EQUINO PARALITICO

Dr. José Ramón Medina B. *

Dr. Nelson Marcano **

Ft. Rosa Paladino P. ***

La deformidad en equino del pie es una de las alteraciones más frecuentemente observadas en el paciente con trastornos ortopédicos por parálisis. Por lo general, esta deformidad es consecuencia directa de un desbalance muscular entre los dorsiflexores y flexores plantares del pie. Un simple alargamiento de Aquiles frecuentemente asociado con capsulotomía posterior, usualmente es suficiente para obtener un pie plantígrado (Jolson), pero al no corregirse el desbalance muscular las recidivas son muy frecuentes, ya que se está actuando sobre las consecuencias y no sobre las causas de la deformidad; por otra parte, aún cuando se logre corregir el equino, por estos medios, la caída del antepié durante la marcha no se evita, a menos que se dote al paciente de un dispositivo bloqueador de la flexión plantar (ortesis) o que se transponga músculos no paralizados para suplir este déficit.

En este trabajo presentamos la experiencia del Hospital San Juan de Dios (Caracas), con la operación de Caldwell modificada o Hemiaquiles al dorso en el tratamiento del pie equino paralítico. Decimos Caldwell modificada porque en la técnica original se realizó la transferencia de la mitad interna del Tendón de Aquiles al dorso del pie a través de un túnel subcutáneo en el borde interno de la pierna. Nosotros practicamos por lo general, el paso del hemitendón a través de una ventana labrada en la membrana interósea; no hemos tenido inconvenientes de importancia con las adherencias ya que hacemos una ventana amplia y la rehabilitación la iniciamos a las 3 semanas.

Esta técnica descrita por Caldwell en 1958, fue ideada inicialmente para el tratamiento del pie equino flácido por secuela de poliomeilitis. Sharrard, en 1967, extiende su uso a algunos pacientes con mielodisplasia obteniendo buenos resultados. Clippele en 1.973 notifica del éxito obtenido con esta intervención en un caso de Enfermedad de Charcot Marie—Tooth. En 1.967, iniciamos el empleo de esta técnica operatoria observando rápidamente su gran utilidad sobre todo en el pie equino espático por parálisis cerebral (PCI).

* Adjunto del Servicio de Ortopedia del Hospital San Juan de Dios

** Adjunto de Medicina Física del Hospital San Juan de Dios

*** Fisioterapeuta del Hospital San Juan de Dios

El cuadro clínico, aún tratándose de la misma deformidad, varía de acuerdo al tipo de parálisis. En la PCI el pie equino es debido a espasticidad del tríceps sural con paresia de los dorsiflexores. En el pie equino mielodisplásico encontramos un Aquiles, no controlable, contracturado, tenso, con una espasticidad que generalmente pasa desapercibida y con parálisis de los dorsiflexores. En la poliomielitis el Aquiles es controlable en forma voluntaria, con una musculatura dorsiflexora paralizada o debilitada, sin trastornos sensitivos. Es muy necesario tomar en cuenta estas características antes de indicar la cirugía, ya que el resultado como tenodesis o como motor dorsiflexor del hemitransplante va a variar de acuerdo al tipo de parálisis y el control voluntario que se tenga sobre el tríceps.

TECNICA OPERATORIA

Se expone el grupo muscular del tríceps sural desde el vientre muscular hasta su inserción en el calcáneo, se disecciona el tendón de Aquiles hasta la unión tendino-muscular (Fig. 1), se divide longitudinalmente el mismo en sentido distal hasta su inserción en el calcáneo y en sentido proximal hasta el tercio medio de la porción carnosa (Fig. 2), se desinserta del calcáneo la mitad interna del Aquiles; si hay tendencia al valgo es preferible desinsertar la porción externa. Se prueba la dorsiflexión pasiva del pie y si el hemiaquiles externo está tenso se procede a realizar alargamiento en Z del mismo (Fig. 3). Se abre una ventana en la membrana interósea de aproximadamente 2 cms. de diámetro y con la ayuda de una pinza se pasa el hemiaquiles a la cara anterior de la pierna. A través de una pequeña incisión en el tercio distal de la pierna se labra un túnel subcutáneo hasta la 2a. cuña (Fig. 4); pasando al hemiaquiles a través de este túnel y se superficializa en el dorso del pie. Se perfora un orificio en la 2a. cuña de aproximadamente 0.5 cm. de diámetro a través del cual se pasa el hemiaquiles fijándolo con pull-out (Fig. 5).

Se inmoviliza el pie con 10—15 grados de dorsiflexión, en una bota corta de yeso durante 3 semanas, cuando se cambia por una férula posterior y se inicia la rehabilitación con movimientos activos asistidos, pasivos y electroestimulación. La férula antiequina la dejamos por 3 semanas y luego indicamos deambulacion con carga total. En algunos casos, sobre todo en niños muy pequeños, dejamos un aparato corto con tope posterior en 90 grados por un período de 6 meses.

MATERIALES Y METODO

En el Hospital San Juan de Dios de Caracas, desde 1.967, se han practicado 98 hemitransferencias del tendón de Aquiles al dorso del pie en 88 pa-

FIG. 1.- Incisión en piel

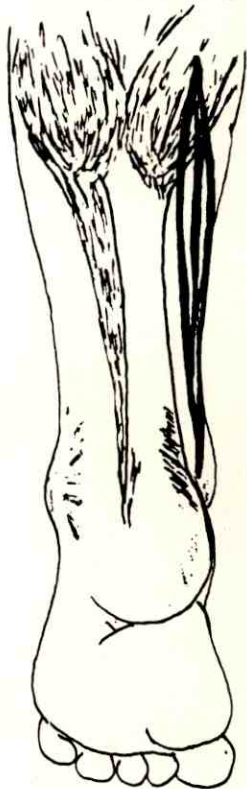

FIG. 2.- Sección del Tendón de Aquiles hasta el Ventre Muscular y alargamiento del Hemiaquiles externo

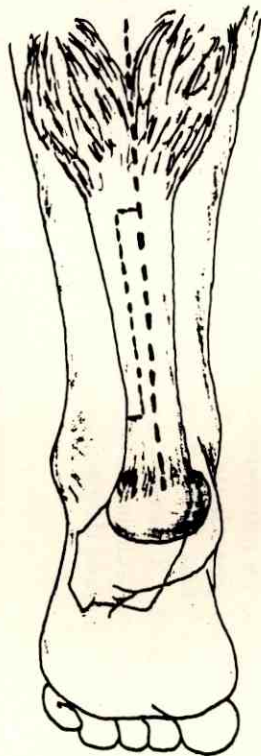

FIG. 3.- Disección del Hemi-gastrosoleo interno y desinserción del mismo calcáneo

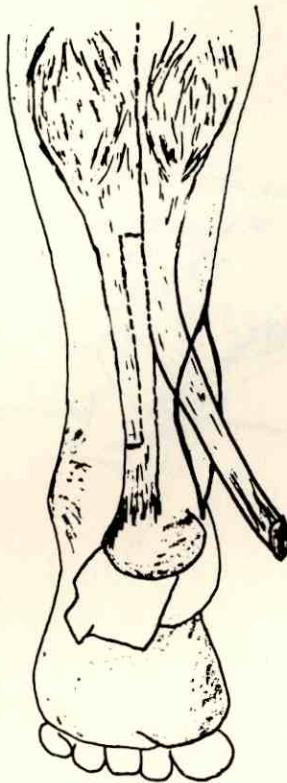


FIG. 4.- Transposición del Hemi-gastrosoleo a través de la membrana interósea

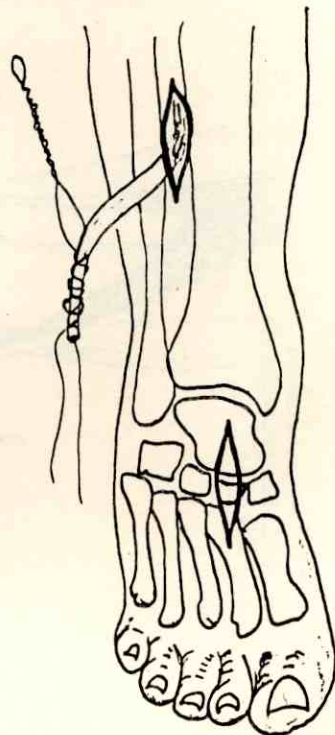
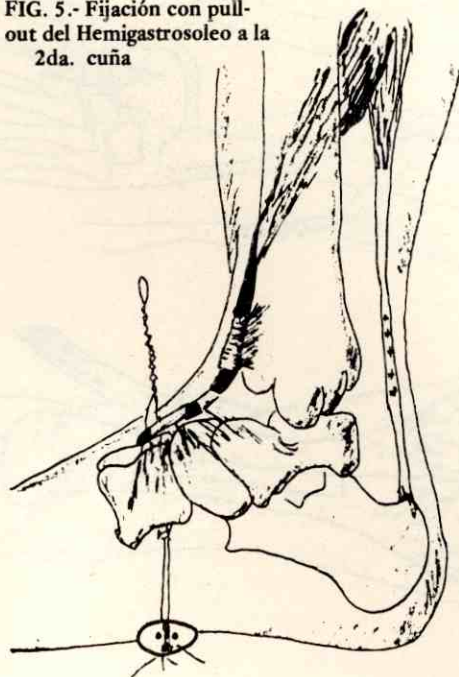


FIG. 5.- Fijación con pull-out del Hemigastrosoleo a la 2da. cuña



cientes. De ellos, 68 intervenciones fueron realizadas en pie equino espástico por PCI (69,38 por ciento), 19 en secuelas de poliomielitis (19,38 por ciento) 3 en parálisis de los dorsiflexores del pie como secuelas de pie equino-varo congénito, 2 lesiones del ciático poplíteo externo, una de ellas iatrogénica; 1 caso de secuela de Guillain—barré; 1 Enfermedad de Charcot—Marie—Tooth y 2 casos de parálisis de los dorsiflexores de etiología desconocida.

Todos los pacientes presentaban deformidad en equino, acompañada de varo en 27 pies y de valgo en 12. Todos tenían trastornos de la marcha, en mayor o menor grado, algunos utilizaban aparatos y/o muletas para deambular. La edad promedio de cirugía fue de 8 años y 6 meses con una mínima de 2a—6m y una máxima de 20 años de edad. El promedio de seguimiento fue de 1 a. + 9 m. con un rango desde 4 meses hasta 6 años.

Del total de 98 intervenciones realizadas, sólo en 76 se obtuvieron datos suficientes como para ser incluidos en esta casuística; correspondiendo 52 a deformidades en 45 pacientes con PCI (68,42 por ciento), 16 pies equinos secuela de polio en 15 pacientes (21, 05 por ciento) y 8 a otras causas.

Se transfirió el hemigastrocnemio interno en 61 casos y el externo en 15 casos. En 60 intervenciones el hemitransplante fue anclado a la 2a. cuña, en 8 lo fue en la 1a. cuña y otro tanto en la 3a. cuña. En todas las oportunidades se colocó un yeso corto postoperatorio con un promedio de 3 semanas, excluyendo los casos en que la hemitransferencia se acompañó de cirugía de partes óseas en cuyos casos el retiro de la inmovilización y el inicio de la rehabilitación se retardó hasta la consolidación ósea. Todos los pacientes recibieron rehabilitación postoperatoria.

RESULTADOS

Al hacer la evaluación de los resultados se tomó en cuenta, la función, la estética y la opinión del paciente. En base a estos parámetros los resultados operatorios fueron catalogados en cuatro grupos: Excelente, Bueno, Regular y Malo.

EXCELENTE:— Se consideró excelente el resultado cuando se obtuvo una dorsiflexión activa mayor de 10 grados a partir de la posición neutra, el paciente pudo liberarse de cualquier tipo de aparato o férula antiequina, el patrón de marcha mejoró con la desaparición del arrastre del pie durante la misma y el paciente se sintió satisfecho con el resultado obtenido.

BUENO:— Se consideró bueno el resultado cuando el hemitransplante funcionó como tenodesis o logró dorsiflexión en grados iniciales, no obstante el paciente no necesitó más el aparato con el tope posterior o férula antiequina, mejoró el patrón de marcha y manifestó satisfacción en el resultado.

REGULAR: Se consideró como regular cuando a pesar de persistir cierto equino, el pie se hizo más controlable, disminuyendo la severidad del arrastre del pie durante la marcha y la acción del hemitransplante fue insuficiente como tenodesis.

MALO:— Se consideró malo el resultado cuando el paciente quedó igual o peor luego de la cirugía.

No se observó diferencia significativa en cuanto al resultado entre los pacientes que tuvieron fisioterapia preoperatoria y los que no la tuvieron. Como se dijo anteriormente todos los pacientes tuvieron fisioterapia postoperatoria; algunos cumplieron un plan de terapia en el hospital con una frecuencia promedio de 3 veces semanales, otros cumplieron un plan de fisioterapia en su hogar luego de realizarle una enseñanza de las actividades a desempeñar. No se encontró ninguna diferencia en cuanto a resultados entre uno y otro grupo.

Al examinar los resultados observamos que en forma global se obtuvieron 53 resultados buenos o excelentes (69,73 por ciento); 14 regulares (18,91 por ciento) y 9 casos de mala evolución (11,84 por ciento) (tabla 1).

	PCI	POLIO	OTROS	TOTAL	o/o
EXCELENTE	19	1	3	23	30,26
BUENO	25	1	4	30	39,47
REGULAR	4	1	4	14	19,91
MALO	4	4	1	9	11,84

Tabla 1. Relación entre el tipo de parálisis y resultados obtenidos luego de la Hemitransferencia.

En los casos de PCI intervenidos encontramos que 44 de ellos evolucionaron en forma excelente o buena, lo cual corresponde al 84,6 por ciento, 4 casos de evolución regular y 4 malos. En los casos de paraplejía espástica se obtuvieron relativamente los mejores resultados. Los resultados malos se presentaron en: un paciente con alto nivel de paraplejía que necesitaba aparatos largos para deambular; un paciente cuadriparético que usaba aparatos largos y al cual previamente se le había practicado tenotomía de adductores y psoas más neurectomía de la 1a. rama del obturador y cirugía correctora de genu flexo espático, el otro caso de resultado poco favorable fue, un paciente a quien se le había practicado previamente un alargamiento de Aquiles más fasciotomía plantar. (Tabla 2).

	Excelente	Bueno	Regular	Malo	Total
Hemiparesia					
Espástica	10	16	4	1	31
Paraparesia "	9	5	0	2	16
Monoparesia "	0	1	0	0	1
Cuadriparesia "	0	3	0	1	4
Total	19	25	4	4	52
o/o	36,53	48,07	7,60	7,69	
84,46o/o					

Tabla 2. Resultados obtenidos en los pacientes con PCI.

En los casos de secuela de Polio el panorama es totalmente diferente; del total de 16 intervenciones realizadas se obtuvieron 14 resultados regulares o malos (87,5 por ciento), uno y otro excelente; estos últimos en pacientes con monoparesia flácida con actividad de rodillas y caderas muy cercanas a la normalidad y toque predominante distal (Tabla 3).

	Excelente	Bueno	Regular	Malo	Total
Polio	1	1	10	4	16
o/o	6,25	6,25	62,5	25	
				87,5o/o	

Tabla 3. Resultados obtenidos en los pacientes con polio.

En cuanto a los resultados del tratamiento quirúrgico de pie equino por otras patologías, en 7 casos se obtuvieron resultados excelentes o buenos (87,5 por ciento) y tan sólo en un caso la evolución fue insatisfactoria; éste último correspondió a un pie equino-varo congénito tratado por tiempo prolongado con yesos correctores a quien a los 6 años de edad se le realizó Hemiaquiles al dorso más una operación de Dillwyn—Evans en un solo tiempo quirúrgico (Tabla 4).

	Excelente	Bueno	Regular	Malo	Total
Otros	3	4	0	1	8
o/o	37,5	50		12,5	
				87,5 o/o	

Tabla 4. Resultados obtenidos en pacientes con otras patologías.

En los casos de Parálisis Espástica, operados por nosotros, no se realizó, en forma simultánea, ningún tipo de cirugía, sobre partes óseas, correctora de deformidades. En 3 casos se realizó Alargamiento de Aquiles en un tiempo anterior. En el mismo acto quirúrgico se realizó una operación de Steindler, con resultado insatisfactorio, en un paciente de 8 años de edad; un alargamiento de tibial posterior y una transposición del peroneo lateral corto al dorso, con resultado bueno en ambos casos. Dos pacientes presentaron, como deformidad residual, talo-cavo leve por debilitamiento excesivo del tendón de Aquiles y sobredistensión del hemigastrocnemio transplantado, estos dos casos aunque funcionalmente no tienen inconvenientes de importancia se mantienen bajo observación.

En los pacientes con pie equino poliomiéltico, se realizó en forma simultánea, triple artrodesis, en dos casos, con resultado poco satisfactorio y una operación de Grice con resultado malo. Por otra parte, un tercio de estos pacientes necesitaron alguna otra cirugía a nivel de cadera y/o rodilla a fin de alinear las extremidades inferiores dentro de un aparato largo, lo cual opaca el beneficio logrado con la Hemitransferencia del Aquiles.

DISCUSION

De acuerdo a la experiencia obtenida en el Hospital San Juan de Dios, desde 1.967 con la transferencia del Hemigastrosóleo al dorso, en el tratamiento de algunos pies equinos paralíticos, podemos concluir: que es una técnica muy beneficiosa, si se hace una buena selección del paciente, y tiene un amplio margen de utilidad: Parálisis Cerebral, Poliomiéltis, Mielomeningocele, Neuropatías Periféricas, etc.

Las indicaciones generales de esta intervención son:

- 1.— Pie Equino Paralítico puro o acompañado de varo o valgo leve.
- 2.— Pacientes con buen potencial para la marcha que no necesitan aparato largo para la deambulaci3n.
- 3.— Tríceps Sural Potente.
- 4.— Ausencia de deformidades óseas que bloquean la correcci3n del equino.

La transferencia del Hemigastrosóleo puede ser acompañada de otros procedimientos sobre partes blandas, debe evitarse en lo posible, la cirugía ósea correctora en forma simultánea; si es necesario realizar osteotomía o artrodesis para corregir el equino, sería preferible practicar estos procedimientos en un primer tiempo y una vez lograda la consolidaci3n proceder, en un segundo tiempo, a la transferencia tendinosa; de esta manera la rehabilitaci3n del trasplante se inicia más precozmente, evitando adherencias y se obtienen mejores resultados.

Al realizar la Hemitransferencia debe tenerse cuidado de no debilitar mucho al tríceps, ni tensor demasiado la transferencia, ya que se puede desarrollar una deformidad secundaria en talo.

Debemos llamar la atenci3n sobre el hecho de que aunque la técnica fue ideada inicialmente para el tratamiento del pie equino en parálisis infantil, en nuestra casuística los resultados con estos pacientes fueron muy poco alentadores. Se obtuvieron resultados satisfactorios sólo en pacientes

con parálisis flácida por debajo de rodilla y sin deformidades muy estructuradas; de forma tal que los malos resultados, y eso es válido en forma general, no son debidos a fallas de la técnica sino a una inadecuada selección del paciente.

Encontramos especialmente útil la transferencia del Hemigastrosoleo en el pie equino espástico; a diferencia de la cirugía en el miembro superior, no observamos ninguna relación entre el resultado obtenido y el nivel intelectual del paciente.

BIBLIOGRAFIA

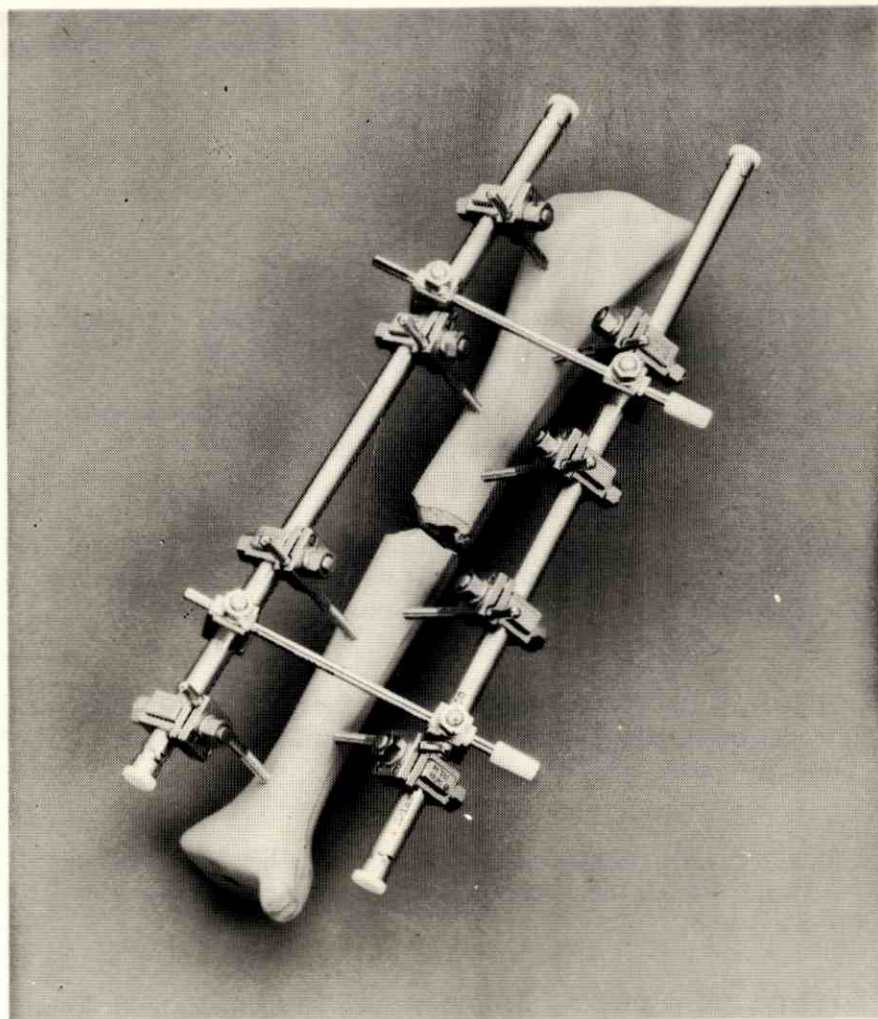
- 1.- CALDWELL, G.D. Correction of Pralytic footdrop by hemigastrosoleus transplant. *Clinical Orthopaedics*, Vol. 11, 1.958.
- 2.- CLIPPELE, H. de: Hemitransplatarion der Trendon d'Achille chez un myo pathique. *Acta Ortopedica Belgica*. 39 (4): 734—737. 1973.
- 3.- FERNANDEZ P., F. GUERRA M.J. y DAMAS, A.: Hemitransplante de Aquiles en el tratamiento de pie de equino espástico. *Revista de la Sociedad Médico - Quirúrgica del Hospital Pérez de León*. 9 (2): 33 - 41 1.974.
- 4.- JOLSON, R.A.: Splint Triceps Transfer for recurrent Equinus. En *Myelomeningocele*. Mc. Laurin, R.L. 9ed) Grune and Stratton I.N.C. New York, 427—436, 1.977.
- 5.- PALAZZI A., S.; MADRIGAL, J.J.; XICOY, J. y PALAZZI Jr. S.: Pie Paralítico. *Revista de Ortopedia y Traumatología Ed. Ibérica*, 10 (2): 66—67, 1.966.
- 6.- SHARRARD, W.J.W.: Paralytic deformity in the lower limb. *Journal of Bone and Joint Surgery*. 49B (4): 731. 1.967.
- 7.- SHARRARD, W.J.W.: *Paediatric orthopaedics and fractures*. Blackwell Scientific Publications. 2 ed. Vol. 2: 1154, 1.979.

Institut Straumann AG



CH-4437 Waldenburg

Fijador externo (sistema tubular)



Fijación en la tibia

Distribuidor exclusivo para Venezuela:

PIEMCA D.M.C.

Teléfono: (02) 910916 - Caracas

“Apología a la ociosidad”

Dr. Juan Farill †

México, D.F., México

* En el año de 1962 el Dr. Farill envió su colaboración al entonces vigente “Club de correspondencia ortopédica Panamericana”, permaneciendo inédita hasta la fecha.

Creo que el retraso en escribirnos está llegando a ser un hábito para muchos de nosotros. ¿Por que?, ¿Es acaso por que no tenemos nada que decir?, o ¿por que no queremos a nuestro Club? Algunas veces, por supuesto, una pequeña dilación es justificada, y podemos entender claramente el motivo de ella; pero estoy convencido de que la causa primordial es debida a la gran cantidad de trabajo que tenemos que desarrollar. Estamos tomando un bocado de trabajo tan grande que difícilmente podemos tragarlo. Estamos destruyendo nuestras vidas al hacer de nosotros mismos máquinas vivientes de trabajo. En este ritmo no vivimos, sólo existimos, y debemos preguntarnos ¿dedicamos el tiempo necesario a nuestros hijos y a nuestras esposas para hacer de nuestra casa un verdadero hogar?; ¿cultivamos nuestras almas?; ¿tenemos tiempo de leer un buen libro?; ¿dedicamos suficiente tiempo para escribir un pensamiento, una carta, una idea filosófica, un nuevo concepto científico nuestro? No, los pacíficos y tranquilos hogares, en los que calmadamente discutíamos los problemas de la familia y de cada uno de sus miembros, han desaparecido, sólo tenemos tiempo para una copa, para una escapatoria artificial, para música que es ruido, para leer las tiras cómicas en el periódico, para algo que nos aturde en lugar de darnos una verdadera recreación, para ir al teatro o al cine apresuradamente, para correr en vez de caminar, pero ni para un minuto de verdadero ocio. ¡Ociosidad! ¿han ustedes pensado que hay una gran

diferencia entre ociosidad, pereza descanso e indolencia?

Ociosidad significa tiempo libre, tiempo a nuestra disposición, desocupado, sin prisa. No significa inutilidad, pereza, ni holgazanería. Significa el tiempo que podemos dedicar a la inspiración y a la meditación, a leer buenos libros, a escribir, a crear, a escuchar buena música, a analizar y a hacer síntesis, a discutir con verdaderos amigos asuntos de interés, y a asimilar y a meditar sobre los conocimientos adquiridos. En una palabra: el tiempo dedicado a desarrollar y a cultivar nuestra inteligencia. En el campo de la Medicina, si pudiéramos analizar los hechos que confrontamos diariamente, si pudiéramos estudiar nuestras decisiones, si reflexionáramos en todos los “dogmas” contenidos en los libros de texto de Medicina, que nosotros hemos estado acostumbrados a memorizar y a dar como verdades incommovibles, podríamos darnos cuenta de la causa de los muchos errores que tan frecuentemente cometemos, muchas de esas verdades caerían para siempre. El tecnicismo y el dogmatismo son los dos principales males contra los que tenemos que luchar todo el tiempo. Lógica, buen juicio, conocimientos básicos y la aplicación de ellos en nuestras vidas, en nuestros pensamientos y en nuestros casos, y la decisión de refrenar la importancia del dinero y confort y de vencer nuestro íntimo sentimiento de sentirnos importantes o indispensables (¡vanidad!) son el remedio que nos dará salud, una vida más larga y placentera y la posibilidad de sobresalir

sobre los demás hombres, que sólo rumian lo que han oído o leído sin hacer un análisis propio y profundo. Yo me doy cuenta que estamos atrapados dentro de una maquinaria muy compleja y que es tan difícil salir de ella, como el admirar el panorama mientras manejamos un coche a cien millas por hora. Estamos vigilando el reloj para comer, para nuestros afectos, y aún para nuestras necesidades fisiológicas.

Los griegos dividían el tiempo de vigilia de cada día en tres períodos: uno para trabajar, otro para la ociosidad y el tercero para la recreación física y la diversión, tales como: deportes, amor, buena comida y buen vino. La ociosidad estaba designada para atraer los espíritus, para contemplar la naturaleza, para mejorarnos psicológicamente y para crear. En una ocasión, platicando con un colega extranjero, hablaba yo de los anteriormente mencionado y me sorprendió, a la vez que me desilusionó cuando me contestó: "Pero ¿no cree usted que la ociosidad es una pérdida de tiempo?". El no comprendía que el progreso del mundo ha sido llevado a cabo por gente ociosa, mientras que el resto de la humanidad estaba trabajando, ganando dinero, o viviendo una vida de superficialidad.

A menudo, después de realizar una tarea agotadora, nos acostamos con los ojos cerrados por un momento, sin otro panorama que nuestro mundo interior, en el cual dejamos libre nuestra mente e imaginación y después de un momento comenzamos nuevamente nuestras labores sintiéndonos felices y llenos de energía.

Es necesario dejar descansar nuestra alma, así como nuestro cuerpo y mantener alejados de nosotros todos los estímulos externos, tal como si pudiéramos retirarnos dentro de nuestra propia mente, acostumbrada a volar, a reaccionar y a seguir la corriente a este mundo necio.

Este hecho nos demuestra la necesidad de introvertirnos a niveles más profundos que nuestra conciencia, a fin de poder desenterrar las fuerzas ocultas de nuestras emociones, inteligencia y voluntad. El tiempo vale de acuerdo con la manera en que hacemos uso de él. Marco Aurelio decía que ningún hombre podía retirarse o abandonarse más completa, libre y calmadamente, que dentro de su propia alma. Esto nos recuerda que la ociosidad, como la felicidad, son tesoros que no podemos hallar fuera de nosotros mismos.

En nuestra vida queremos hacer y llevar a cabo tantas cosas al mismo tiempo, que este es cada vez más corto. Estamos viviendo una existencia sobrecargada, sufriendo ataques cardíacos, tensión nerviosa y agotamiento físico. Quisiéramos que los días fueran de 72 horas y que tuviéramos fuerza y salud suficiente para realizar cada vez mayor cantidad de trabajo, resolver más problemas, ganar más fama y obtener más dinero. Pero nunca pensamos que podríamos usar este tiempo sobrante en la ociosidad, dejando así una herencia más rica y duradera.

Nos enfrentamos actualmente a una era en la que hay una gran dislocación en la relación del tiempo con el espacio. ¿Recuerdan los famosos problemas que nos ofrecían estos dos factores en nuestras clases de Psicología? Era imposible concebir el infinito sin relacionar el tiempo al espacio cuando estos dos factores eran "estables". Ahora, cuando el mundo se está encogiendo, cuando nuestro concepto tiempo-espacio fue cambiado por Einstein, nos preguntamos cómo vamos a medir las distancias (espacio) si las grandes velocidades de nuestros vehículos han alterado y continuarán alterando cada vez más dicha relación. "El espacio no se mide ya más en millas, sino en horas vuelo" me dijo cierta vez un médico filipino. El tiempo es insuficiente y el espacio cada vez más corto. Este hecho ha traído hasta nuestra subconsciencia la idea de que podemos desarrollar mayor cantidad de cosas en el mismo lapso de tiempo. En varias ocasiones considerando mi quebrantada salud y la limitación de mi capacidad física, he deplorado no poder comprar el tiempo desocupado y la salud de tantos vagabundos y gente perezosa.

Debemos tener presente que todos podemos abandonarnos al ocio aún cuando estemos trabajando, siempre que nuestras actividades no requieran de una concentración mental y sean desarrolladas automáticamente. El ocio llega a ser fructífero cuando florece entre las necesidades y los ideales. La superficialidad espiritual, el deseo de comodidad y la codicia son enemigos del ocio. Una nueva técnica o cierto dispositivo ("gadget") pueden ayudarnos a llevar a cabo con mayor facilidad nuestras labores, pero esto nos conduce a la inutilidad y hace más difícil nuestro mejoramiento íntimo. Un autor americano decía: "el ocio en épocas pasadas estaba di-

vorciado del trabajo y de la recreación. Era el tiempo a examinar el arte, a escuchar música y a discutir aquellos problemas fundamentales de la vida, de los cuales estamos demasiado ocupados para pensar mientras trabajamos, y son demasiado estimulantes para pensar mientras gozamos de algo..." "Sin la práctica del verdadero ocio uno se transforma en un cascarón vacío".

Consultar con la almohada significa meditar, mantener nuestra mente tranquila, algunas veces en el límite de la subconsciencia, evaluar fría y serenamente los hechos y problemas que tenemos que

confrontar. Despertar a la mitad de la noche o temprano en la mañana cuando el mundo está aún oscuro y silencioso con un nuevo pensamiento y una nueva inspiración, esto es ocio.

Les ruego me disculpen por no proporcionarles esta vez ninguna información científica, ni ninguna técnica o estadística. Los he aburrido demasiado, pero un hombre tan ocupado como yo, que trabaja 14 horas diarias no se hubiera perdonado el no haberles escrito unas líneas sobre la ociosidad y mostrarles el hambre tan grande que siente por ella.

Cordialmente.

~~~~~

*NOTA DEL DIRECTOR: Como un homenaje a la memoria de esa gran figura de la Ortopedia Latinoamericana, como lo fuera el Profesor mejicano JUAN FARILL, reproducimos en este número de la Revista de la S. V. C. O. T. éste interesante artículo publicado en el Acta Ortopédica Latinoamericana -órgano de la S. L. A. O. T.- Vol. I. Abril de 1974, cumpliendo con lo estipulado en el Reglamento de publicaciones de dicha Revista, editada en Buenos Aires.*

~~~~~

RESUMEN DE CONGRESOS

Dr. Nelson Socorro Medina
Hospital Universitario de Maracaibo

Dr. D.W. Vickers. (Brisbane). Asociación Ortopédica Australiana.
Septiembre de 1983.

Presentó un trabajo sobre la deformidad de Madelung y Clinodactilia; formulando su hipótesis de que estas deformidades se producen por un mecanismo similar al de los arrestos epifisarios de origen traumático. Existiendo una lesión de la fisis que actúa como un freno desviando el crecimiento. El usó una técnica similar a la de Langeskiold para resección del puente óseo y encontró que el área de la fisis con lesión podía ser extirpada obteniéndose corrección de la deformidad.

Operó 7 casos de Madelung y 11 casos de Clinodactilia del dedo meñique. En los niños con Madelung la deformidad mejoró en todos. Los niños que presentaban dolor antes de la operación mejoraron y en todos hubo aumento del movimiento.

En todos los casos de Clinodactilia existía una Falange Delta; en estos casos la resección del istmo de la parte continua de la fisis reestableció el crecimiento en todos los pacientes mejorando la deformidad angular. Esta operación es superior a la osteotomía por ser más simple. No hubo rigidez en los dedos y un aumento notable en la longitud de las falanges fue evidenciado clínica y radiológicamente. El autor recomienda entonces la lisis del área anormal de la fisis en estas situaciones.

NOTA: Esta operación consiste en extirpar el área de la fisis lesionada e interponer un injerto libre de grasa. (Langenskiold).

Dr. S.E. Graves, B.K. Foster. (Adelaide) Congreso Australiano de
Traumatología y Ortopedia
Septiembre de 1983

Presentaron una técnica quirúrgica para reparar las dislocaciones Acromioclaviculares. La técnica: Incisión sobre el extremo lateral de la clavícula y coracoides. 4 o más vueltas alrededor de la Coracoides con Vycry // 2 y luego alrededor de la clavícula o a través de un agujero en la misma. La dislocación se reduce y se anuda, luego se suturan los ligamentos coracoclaviculares. En el post-operatorio se coloca un cabestrillo por 2 a 6 semanas dependiendo de la cooperación del paciente. Operaron 16 pacientes con lesiones

completas, (grado 3), las edades fueron de 20 a 52 años. Todos fueron operados en un período de tiempo de 6 días después de la lesión; siendo la mayoría operados el mismo día. Todos los pacientes que eran jugadores de fútbol volvieron a jugar sin notar ninguna diferencia.

**Dr. T.H. Franken. Sur Africa.
Congreso Sur Africano de Ortopedia
Septiembre de 1983**

Presentó un trabajo sobre las lesiones del nervio musculocutáneo durante operaciones de cura operatoria para dislocación recurrente del hombro.

Presentó 3 casos de los cuales 2 habían sido posteriores a operaciones de Bristow (Laterjet). Los 3 nervios fueron suturados después de la lesión. El realizó disecciones encontrando el nervio cercano al área medial de la Coracoides; la distancia del nervio a la Coracoides varía con la posición del miembro. Recomienda que al realizar la osteotomía de la Coracoides se coloque el miembro en aducción y rotación medial. Esto permite que el nervio se aleje y se relaje. Recomienda disecar el nervio en el borde medial antes de hacer la osteotomía.

**Dr. Allan E. Inglis y S. Ranawat. (Hospital para Cirugía Especial. New York
Congreso de la Sociedad de Pie y Tobillo de los EE.UU.
Febrero de 1984.**

Presentaron su experiencia con reemplazamiento de la articulación del tobillo con prótesis de tipo Mayor. Implantaron 15 prótesis en pacientes con Artritis Reumatoidea encontrando que todos mejoraron en cuanto a dolor; el movimiento articular mejoró 9 grados. No hubo aflojamiento. El seguimiento fue de 39 meses. En base a los resultados se recomienda esta operación en la Artritis Reumatoidea.

**Dr. A.W. Dunn; Clínica Oschsner. New Orleans.
Congreso de Traumatología del Sur de los Estados Unidos
Noviembre 1983.**

Presentó 52 casos de pacientes con fracturas u osteotomías no consolidadas, todos fueron tratados con estimulación eléctrica. 81 por ciento de los casos consolidan. Recomendando altamente el procedimiento.

**Dr. L.A. Norwood. (Clínica Ortopédica Hughston Columbus Georgia).
Congreso de Traumatología del Sur de los Estados Unidos
Noviembre de 1983.**

Presentó 40 casos de hombros en los cuales se les realizó un abordaje posterior por inestabilidad posterior, fractura o lesiones del manguito rotador. No hubo ningún caso de denervación del deltoides o del manguito con este abordaje.

No hubo infección y el deltoides cicatrizó bien.

Este abordaje permite acceso al infraespinoso, redondo menor, tuberosidad mayor y área escapular posterior sin necesidad de osteotomía del acromión o desinserción del área anterior del deltoides, recomiendan este abordaje en ruptura del manguito rotador; fracturas desplazadas de la tuberosidad mayor del húmero; fracturas escapulares inferiores e inestabilidad crónicas posteriores.

**Dr. Ullrich (Memorial Hospital. Carolina del Norte).
Congreso de la Sociedad para el estudio e investigación de la Columna
Cervical en Florida.
Diciembre de 1983.**

Presentó su experiencia con la Resonancia Magnética Nuclear, en el análisis de la columna cervical. Las Ventajas son: una clara visualización de la Médula y el Líquido Cefalorraquídeo sin emplear medios de contraste o radiaciones; una alta sensibilidad para detectar lesiones en planos directos, sagitales, coroneales y transversales. Las desventajas: Poco poder reconstructivo de las imágenes de pequeño diámetro y planos de imágenes muy delgadas lo cual será mejorado al perfeccionar ciertos aspectos técnicos.

Sugiere que el estudio es de mucha ayuda en la evaluación de las lesiones de la región Atlas-Occipucio, Siringohidromelia, mielitis transversa, compresiones de la médula, lesiones intra o extra axiales y atrofia .

**Dr. J. Alnot. (Departamento de Cirugía de la Mano, Hospital Bichat. Paris)
Congreso de Traumatología y Ortopedia de la Sociedad Francesa en París.
Noviembre de 1983.**

Presentó 17 casos con prótesis de muñeca tipo Guepar. Esta tiene un componente condilar de metal y otro de polietileno. El componente carpal es metálico con un sistema de atornillado en el 2o. y 3er. metacarpiano; esta prótesis permite movimientos en todas las direcciones y en estos pacientes

permitió una flexión y extensión de 60 a 70 grados. El seguimiento fue de 2 años y medio y en tres casos hubo problema con la piel. La indicación principal fue Artritis Reumatoidea.

Dr. Sherman Coleman. (Universidad de Utah).
Congreso de la Asociación Shrine en Oregón.
Septiembre de 1983.

Presentó 30 casos de pacientes con dislocación congénita de cadera reducidas mediante un abordaje medial. En resumen se llegó a las siguientes conclusiones: Las contraindicaciones para el abordaje son: Dislocación complicada teratológica, cualquier niño con edad mayor a los 18 meses, cualquier niño con cirugía previa. La única indicación válida es en niños de edad de menos 18 meses con una cadera dislocada la cual es reducible pero inestable en cualquier posición fisiológica. Tomando en cuentas indicaciones y contraindicaciones se ve pues que la indicación para esta operación es infrecuente. Es importante el colocar un yeso con un mínimo de 3 meses seguido de una férula en abducción por 6 semanas adicionales para poder mantener la reducción.

CALENDARIO DE CURSOS A O (Nivel Mundial)

Mes	Fecha	Curso	Lugar	Conferencistas AO	Participantes
Mayo	09.-11	Avanzado	Santander/España Organisator: Grupo AO Española	Burri	
	16.-18	Seminario	ULM/RFA Organisator: Burri	Willenegger, Kuner, Schweiberer, Weller	
Junio	03.-06	Básico/ Avanzado	Bochum/RFA Organisator: Hierholzer		
Julio	01.-04	Mano	Derby/Inglaterra Organisator: Burke	Heim	45
	02.-06	Básico/ Avanzado	RCS London/Inglaterra Organisator: Apley		72 24
Septiembre	08.-13	Básico	Orlando/Florida/USA Organisator: Horowitz	Allgöwer, Colton, Perren, Stadler, Schenk, Weber, Event.Matter y Ruedi	210
	15.-19	Peq. Fragmentos	Waldenburg/Suiza Organisator: Heim		
	Event. 18.-19 Event. 21.-25	Avanzado Básico/ Mandíbula	Bombay/India (Vora) Delhi/India (Chandra, Awasti)	Weller Weller, Schilli	30 100/40
Octubre	29.-2.10.	Básico	Salzburg/ Austria		
	01.-02	Avanzado	Salzburg/ Austria Organisator: Grupo AO de Austria		
Diciembre	09.-11	Cadera D	Berna/Suiza		
	Abierto	Mano	Hawaii/USA	Brennwald	
	Abierto	Avanzado F	Ginebra/Suiza		
	01.-06	Event. Mano Básico/ Avanzado	Organisator: Heim, Vasey Davos/Suiza (Inglés) (+Event. italiano)		
	08.-13.	Básico/ Avanzado	Davos/Suiza (Inglés/ americano) (+Event. español)		

ACTIVIDADES CIENTIFICO — ADMINISTRATIVAS EFECTUADAS
POR LA S.V.C.O.T.

OCTUBRE 1.984 — MARZO 1985.

CARACAS

19.10.84

Toma de Posesión de la Nueva Junta Directiva de la S.V.C.O.T.

Período 1984 — 1986.

Programa:

- 1.- Palabras por el Dr. Alirio Molina García
Presidente Saliente de la S.V.C.O.T.
- 2.- Juramentación de la Nueva Junta Directiva.
- 3.- Palabras por el Dr. Humberto Valbuena V. Presidente Entrante.
- 4.- Conferencia:
“La Sociedad Venezolana de Cirugía Ortopédica y Traumatología.
Actual” Dr. Víctor Bolívar.

MARACAIBO

24 al 27 de Octubre de 1.984.

1er. Curso de Ortopedia Infantil.

Organizado conjuntamente con el Hospital “Hogar Clínica San Rafael”

Elección de la Junta Directiva Capitulo Zuliano:

Presidente: Dr. David Bohórquez C.

Secretario: Dr. Nelson Socorro

Tesorero: Dr. Francisco Moreno

Vocales: Dr. J. R. Camarillo - Dr. Adolfo Brea

BARQUISIMETO

03.11.84

Temas Ortopédicos. Pre y Post—Grado

Programa:

- 1.- Patología de Cadera en el niño.
Dr. Héctor Acosta.
- 2.- Osteomielitis.
Dr. Dionisio Zerpa.
- 3.- Deformidades de Miembros Inferiores.
Dr. Ezequiel Hidalgo

Coordinador: Dr. Manuel Segovia

PUERTO ORDAZ

09.12.84

Elección de la Junta Directiva Seccional Guayana

Presidente: Dr. Mounir Ghayar

Secretaria: Dra. María de Ortega

Tesorero: Dr. Miguel Angel Millán

PUERTO LA CRUZ

19.01.85.

Actualización en Ortopedia:

Conjuntamente con el Serv. de Ortopedia "Dr. Jorge Figarella" I.V.S.S.
y el Servicio de Traumatología "Dr. Domingo Guzmán Lander" Hosp.
Las Garzas I.V.S.S.

Programa:

- 1.- Cervicobraquialgias.
Dr. Elías Salazar A.
- 2.- Pie Cavo.
Dr. Manuel Torres R.
- 3.- Osteotomía Tibial.
Dr. Antonio Tarrazzi.
- 4.- Fracturas de Colles.
Dr. Guillermo Bajares.
- 5.- Tumores Malignos formadores de Hueso.
Dr. Pedro Guerra.
- 6.- Estudios preliminares sobre prótesis no cementada de cadera.
Dra. Dora Franco.
- 7.- Prótesis de Codo.
Dr. Pedro Carvallo.
- 8.- Pie Zambo.
Dr. Eduardo Planchart M.
- 9.- Tumores Benignos formadores de Hueso.
Dr. Alfonso Vergara M.
- 10.- Síndrome de compresión neuro - vascular de la salida torácica superior.
Dres. Aquiles Segovia y Leonardo Segovia.
- 11.- Coxartrosis.
Dr. Eladio Díaz Camero.

Elección de la Junta Directiva Seccional Barcelona.

Presidente: Dr. Alfredo García G.

Secretario: Dr. José A. Rojas R.

Tesorero: Dr. José A. Rodríguez G.

VALENCIA

01.02. y 03.03.85.

1er. Curso de Enfermedades de los Piés.

Organizado conjuntamente con la Sociedad Venezolana de Podología.
Sociedad Médica del Centro Médico "Dr. Guerra Méndez".

Invitado Especial Dres. Antonio Viladot y Antonio Viladot Jr.

VALANCIA

09.02.85.

Temas Ortopédicos. Pre y Post-Grado.

Programa:

- 1.- Semiología de la Columna.
Dr. Eduardo Plaza R.
- 2.- Consideraciones Generales del Pie Infantil.
Dr. Claudio Aoún S.
- 3.- Infecciones Articulares Hematógenas.
Dr. Héctor Chalita.
- 4.- Fracturas de Columna.
Dres. G. Cárdenas y G. Alvarez.
- 5.- Consideraciones sobre pie plano.
Dr. Edgar Díaz Ch.

Coordinador: Dr. Luis Sosa Moreno.

Elección Junta Directiva Seccional Valencia.

Presidente: Dr. Hugo González S.

Secretario: Dr. Luis Sosa Moreno

Tesorero: Dr. Gilberto Cárdenas

VALENCIA

25.02. al 02.03.85.

II Jornadas Científicas Hosp. Universitario
"Dr. Angel Larralde" I.V.S.S.

Auspiciadas conjuntamente con la Soc. Médica Hosp. Univ. "Dr. Angel Larralde".

CARACAS

27 al 30.03.85.

Taller de Instrumentación A.O.

III Jornadas de Ortopedia y Traumatología
Hospital "Dr. José Gregorio Hernández"

Los Magallanes.

S U M A R I O

	Pág.
REGLAMENTO DE PUBLICACIONES	
PIE INDIGENA	7
Dres. Raúl Maza Mérida/ Migdalia Hernández/ Mildred Matheus.	
PRESENTACION DE UN NUEVO DISEÑO DE FIJADOR EXTERNO	21
Dres. Angel C. Matos M./ Luis F. González S.	
FRACTURAS DE LA CADERA	35
Dr. Mario López Paredes.	
LUXACION RECIDIVANTE DE HOMBRO TRATAMIENTO QUIRURGICO TECNICA DE LATARJET	53
Dres. Antonio Aguilera/ Roberto Lazzarotto/ Rosa E. Hernández.	
TRANSPLANTE DEL HEMIGASTROSOLEO AL DORSO EN EL PIE EQUINO PARALITICO	65
Dr. José Ramón Medina B./ Dr. Nelson Marcano./ Ft. Rosa Paladino P.	
“APOLOGIA A LA OCIOSIDAD”	75
Dr. Juan Farill	
RESUMEN DE CONGRESOS	78
Dr. Nelson Socorro Medina.	
CALENDARIO DE CENSOS AO (NIVEL MUNDIAL)	82
ACTIVIDADES CIENTIFICO-ADMINISTRA- TIVA EFECTUADAS POR LA S.V.C.O.T.	83