

EL PODER DE DISTRACCION EL INSTRUMENTAL DE HARRINGTON

AUTORES:

Dr. Douglas Uzcátegui *
Dr. Ronald Paredes **
Dr. Arnaldo Sánchez ***
Dr. Angel Domínguez ****

INTRODUCCION

Actualmente, en el manejo de la fractura lujación severa de la columna tóraco-lumbar, se plantea una controversia fundamental acerca del medio más adecuado de reducir y estabilizar la lesión.

En un extremo están aquellos que practican la solución quirúrgica inmediata, en los casos con lesión neurológica completa.

Aunque la conducta conservadora y la quirúrgica están ambas respaldadas por múltiples estudios, nos parece lógico alinearnos en el planteamiento de los autores (K. Leatherman, H. Dickson, P. Harrington, J. Moe, H. Kaufer y otros); que se avocan a la fijación interna y estabilización de todos los casos de lesionados inestables de la columna dorso-lumbar, pues en contraste a la fusión anterior espontánea universal, los autores americanos han encontrado que este hecho no es confiable. Siendo probable que la reducción de la deformidad sea la responsable de la baja frecuencia de fusión espontánea: Por lo tanto, es recomendable realizar, al tiempo de la reducción abierta y su fijación interna, una fusión posterior o postero-lateral con injerto óseo autógeno.

* Servicio de Ortopedia y Traumatología del Hospital "Miguel Pérez Carreño", Caracas.

Desde que en 1958 P. Harrington aplicó por primera vez su método de instrumentación y fusión, originalmente diseñado para escoliosis a un paciente con fractura lujación de la columna, diversas experiencias han demostrado que es una técnica segura que mejora el manejo general del paciente, acorta la rehabilitación y es efectivo, para mantener la reducción y promover la consolidación ósea.

La instrumentación de Harrington para columna traumática, establece el uso de dos tallos de distracción uno a cada lado. En caso de cifosis severa post-traumática se puede utilizar doble varilla de compresión. Leatherman aconseja el uso de un tallo distractor en un lado y una varilla de compresión en el otro.

OBJETIVO

Dentro de este enfoque del manejo de las lesiones inestables de la columna tóraco-lumbar, (con o sin lesión neurológica) hay un factor que adquiere especial importancia en nuestro medio; y este factor es el tiempo de evolución de la lesión.

Como es sabido, en Venezuela, son pocos los centros que se han dedicado con seriedad al manejo de la columna traumática y no son raros los casos que llegan referidos al lugar adecuado después de dos y más semanas de evolución.

Ahora bien, es conocido el hecho de que si el tratamiento ha sido retardado por tres o más semanas la reducción anatómica de la fractura y/o lujación, usando sólo la vía posterior, es muy difícil y algunas veces imposible.

Así, es el objetivo de este trabajo describir una modificación en la técnica quirúrgica con el instrumental de Harrington que permitió la reducción anatómica de una fractura lujación de columna torácica baja, con desplazamiento severo, lesión neurológica completa y 22 días de evolución.

La lesión fue provocada por un accidente de tránsito (posible caída de un automóvil en marcha) en un paciente masculino de 21 años de edad. (Fig. 1).




Figura 1

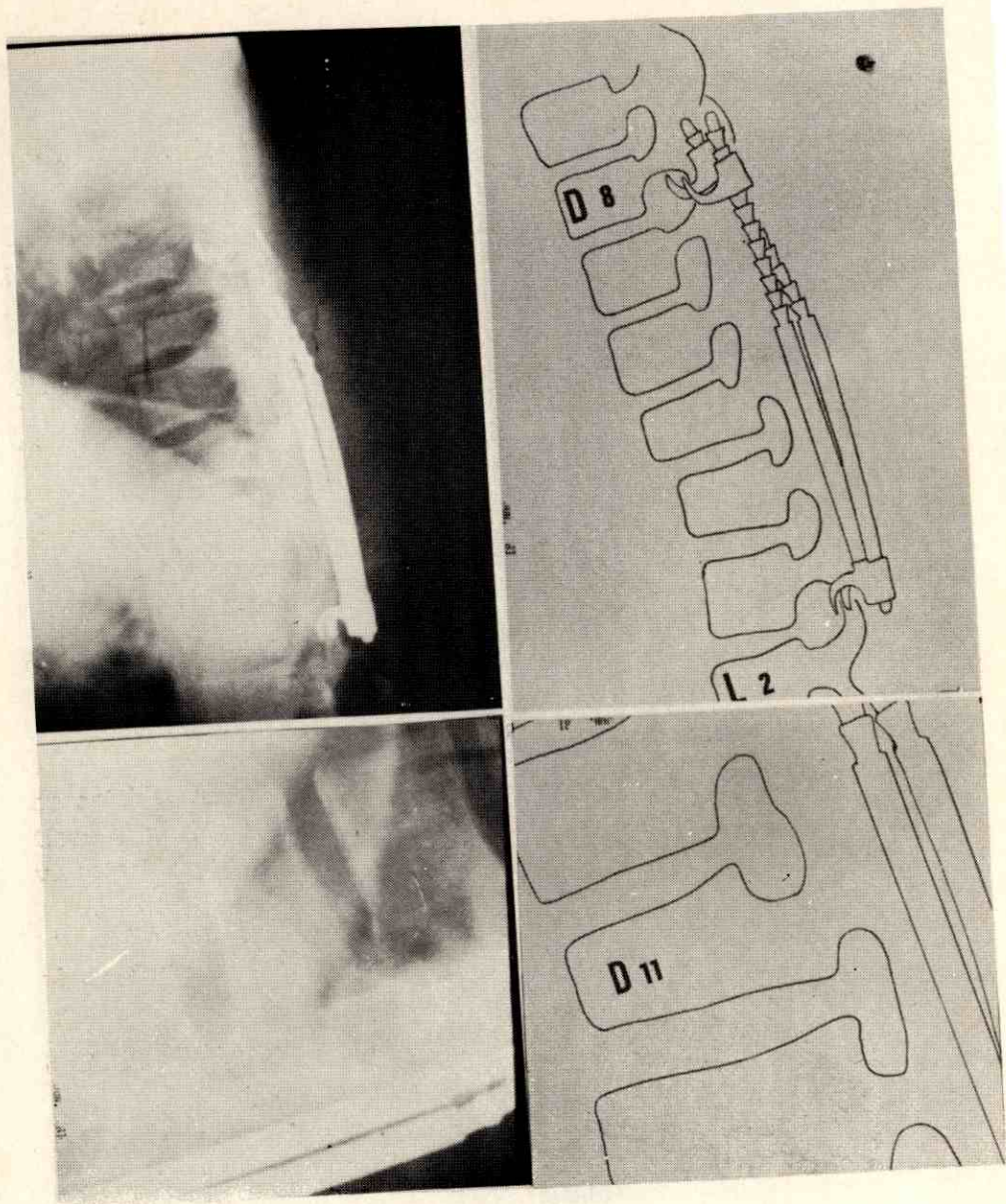


Figura 2

TECNICA QUIRURGICA

1.— La primera parte de la intervención consiste en las fases I y II de la técnica descrita por P. Harrington.

2.— Es necesario hacer hincapié en la importancia de una buena liberación de la zona y en caso de haber bloqueo de las apófisis articulares, puede practicarse su extirpación parcial, lo que facilita la reducción. Debe evitarse la resección total de las facetas articulares pues esto determina inestabilidad rotatoria.

3.— Se procede a doblar o angular un tallo. La angulación dependerá de la magnitud del desplazamiento de la columna.

En este momento se precisa el sitio de colocación del gancho superior. (En estos casos es posible que no pueda cumplirse con el precepto de colocación del gancho "dos interespacios por arriba" del sitio de la lesión).

4.— Se coloca el gancho superior en el nivel establecido teniendo especial cuidado de que ancle con exactitud en todo el pedículo.

5.— Aplicación del gancho inferior, a dos interespacios del sitio de la lesión, sobre la lámina correspondiente.

6.— Se procede a colocar el tallo previamente angulado y se hace distracción enérgica iniciándose la reducción. (La sobredistracción en el sitio de fractura es prevenida por el ligamento longitudinal anterior indemne. Al respecto, Bedbrook, en especímenes de autopsia nunca encontró este ligamento roto cuando la flexión había sido uno de los componentes en el mecanismo de la lesión. Además el reporte de Davis citado por Dickson, señala que este ligamento tiene un promedio de carga de 153 kg. en su punto de ruptura).

7.— Preparación del lecho de injerto en el lado libre, colocación de ganchos y tallo, y distracción. En este momento se completa la reducción iniciada en el paso No. 6.

8.— Completada la reducción se colocan arandelas de seguridad al tallo bajo de los ganchos.

9.— Preparación de zona de injerto subyacente al tallo doblado. (La angulación lo facilita).

10.— Toma del injerto de cresta ilíaca y colocación del mismo en el lecho preparado.

La zona de artrodesis posterior engloba los segmentos vertebrales fijados por el instrumental por tratarse de un caso con lesión neurológica completa.

11.— Cierre en 4 planos.

12.— Confección de lecho dorsolumbar de yeso.

RESULTADO

En la radiografía post-operatoria puede observarse el resultado obtenido (Fig. 2). Es notoria la reducción anatómica y el alineamiento de la columna.

En esta columna estable la artrodesis mecánica permitirá que se establezca una artrodesis biológica adecuada, por el que se mantiene al paciente con corset plástico o metálico para impedir la excesiva rotación y/o flexión; movimientos que pueden dislocar los ganchos.

De esta forma tenemos un paciente que, aunque parapléjico, está en óptimas condiciones para comenzar la rehabilitación.

BIBLIOGRAFIA

- 1.— G. Bedbrook: Spinal injuries with Tetraplegia and Paraplegia. J.B.J.S. 61-B: 267-284. 1979.
- 2.— H. Dickson, P. Harrington, W. Erwin: Results of reduction and stabilization of the severely fractured tho racie and lumbar spine. J.BJ..S. 60-A; 799-805. 1978.

- 3.— P. Harrington: Técnica de la Instrumentación y fusión de la columna vertebral.
Curso de Medicina. — Universidad de California.
- 4.— Rockwood and Green: Fractures - Vol. 2: 888-903. Lippincft 1975.
- 5.— T. Yocum, K. Leatherman: The early rod fixation in tratmente of fracture dislocations of the spine. J.B.J.S. 52-A: 1275. 1970.
- 6.— Mos, Winter, Bradford: Scoliosis and other spinal deformities Spinal Injuries: 612-624. Saunders 1978.
- 7.— P. Harrington: Instrumentation in structural scoliosis Modern Treuds in Orthopedics 5:95-123. Graham 1962.
- 8.— Catálogo Zimmer.