

# Experiencia a mediano plazo con el uso de anillos de reforzamiento acetabular

Dr. Rafael R. Paiva Paiva\* , Dr. Angel Robles Tornadu\*\* , Dr. Gustavo García R. \*\*,  
Dr. Francisco Griego S.\*\* , Dr. Alberto Pinto\*\*.  
Unidad de Cirugía de Artritis y Reemplazos Articulares. Clínica Vista Alegre  
Policlínica Méndez Gimón. Caracas, Venezuela.

Dr. Rafael R. Paiva Paiva, Dr. Angel Robles Tornadu, Dr. Gustavo García R., Dr. Francisco Griego S., Dr. Alberto Pinto. **Experiencia a mediano plazo con el uso de anillos de reforzamiento acetabular.** Unidad de Cirugía de Artritis y Reemplazos Articulares. Clínica Vista Alegre – Policlínica Méndez Gimón. Caracas, Venezuela. Revista Venezolana de Cirugía Ortopédica y Traumatología Vol. 37 N° 1, Junio 2005.

## RESUMEN

Los defectos óseos acetabulares son frecuentes en revisión de artroplastia total de cadera. Pueden requerirse aloinjertos masivos y anillos de reconstrucción para restituir el acetábulo. Entre 1997 y 2003 colocamos dieciocho anillos de reconstrucción acetabular con injerto óseo en diecisiete pacientes con edad promedio de 60,67 años. Se hizo seguimientos a trece pacientes (catorce caderas) por 2.36 años en promedio. Usamos dos mallas, dos anillos tipo Müller, siete cajas tipo Ganz y tres tipo Burch-Schneider. No observamos aflojamiento de los anillos ni copas acetabulares utilizados. El injerto óseo se integró en once casos. Los pacientes mejoraron en una media de 23.23 puntos en la escala de Harris y 31.57 puntos en la escala de WOMAC. Diez de trece pacientes (76.92%) estuvieron satisfechos con la cirugía. Nuestros resultados nos permiten concluir que los anillos de reforzamiento acetabular con injerto óseo producen resultados satisfactorios en el manejo de defectos óseos acetabulares.

**Palabras Claves:** Cadera – Artroplastia – Revisión – Anillos de Reconstrucción – Injerto Óseo – Defecto Acetabular.

## ABSTRACT

Acetabular bone stock deficiencies are frequent in revision total hip arthroplasty and massive allografts and reconstruction rings can be required to restore the acetabulum. Between 1997 and 2003 we used eighteen acetabular reconstruction rings with allografts in seventeen patients with age average 60,67 years-old. Follow-up was made to thirteen patients (fourteen hips) for a rate of 2.36 years. We use two meshes, two Müller type rings, seven type Ganz cages and three type Burch-Schneider. We didn't observe loosening of the of the acetabular reconstruction components (rings and acetabular cups). The bone graft has been integrated in eleven cases. Patients improved in a rate of 23.23 points on the Harris's scale and 31.57 points in WOMAC's scale. Ten out of thirteen patients (76.92%) were satisfied with the surgery. Our results allow us to conclude that reinforcement rings with bone graft produce satisfactory results for the treatment acetabular defects.

**Key words:** Hip – Arthroplasty – Revision – Reconstruction rings – bone graft – Acetabular Defect.

\* Director de la Unidad de Cirugía de Artritis y Reemplazos Articulares  
\*\* Miembro de la Unidad de Cirugía de Artritis y Reemplazos Articulares

## INTRODUCCIÓN

La artroplastia de cadera es el procedimiento ortopédico reciente que ha despertado la mayor admiración de la profesión médica y del público en general. Es en la actualidad una intervención quirúrgica cada vez más frecuente. Solo en los Estados Unidos se practican más de 200.000 artroplastias totales de cadera anualmente<sup>1</sup>, y cada vez es más frecuente esta intervención en pacientes jóvenes y activos<sup>2</sup>.

Aún con los avances en las técnicas quirúrgicas, en el diseño y el material de los implantes, en los pares de fricción, en las técnicas de cementación y en los demás aspectos concernientes a este tipo de cirugía, el procedimiento tiene una duración limitada. Se afirma que la artroplastia de cadera tiene un lapso de vida finito, y la forma actual de falla es el aflojamiento aséptico de los componentes protésicos. El implante acetabular generalmente se afloja antes que el componente femoral<sup>3</sup>. Esto conduce a una cirugía de revisión, que se convierte en un reto para el cirujano ortopédico que la realiza, ya que se tiene que afrontar una serie de complejidades de cuyo manejo depende el éxito de la misma.

El aflojamiento aséptico puede conducir a la osteólisis y a una pérdida masiva de hueso. A su vez la carencia de stock óseo ha demostrado ser una causa de disminución de la longevidad tanto de artroplastias primarias como de revisión. La extensa pérdida de hueso y el déficit de stock óseo acetabular son hallazgos frecuentes en cirugía de revisión de cadera, y con frecuencia no es posible manejarlos con autoinjertos simples, requiriendo aloinjertos masivos para reconstruir el defecto. La estabilidad mecánica es un prerrequisito para la incorporación del injerto, y estos en muchos casos no se puede lograr con técnicas rutinarias de fijación acetabular<sup>4</sup>.

Los principios de la cirugía de revisión acetabular incluyen: a) obtener una cobertura ósea estable que pueda soportar un nuevo componente acetabular, b) restauración de la anatomía y del stock óseo para futuras revisiones y c) igualar la longitud de la pierna<sup>5</sup>.

El Comité de Cadera de la Academia Americana de Cirujanos Ortopédicos ha clasificado los defectos acetabulares en segmentario (tipo 1), cavitario (tipo 2), combinado segmentario y cavitario (tipo 3), disociación pélvica (tipo 4) y fusión de la cadera (tipo 5) 4,5. Las opciones de reconstrucción dependen del tipo de defecto<sup>4</sup>.

Los pequeños defectos segmentarios periféricos pueden ignorarse. Si son cavitarios centrales pueden ser reconstruidos con injerto óseo morselizado. Los defectos de tamaño medio pueden ser manejados exitosamente usando auto injerto o aloinjerto morselizado combinado con una copa acetabular de cubierta porosa, hemi-esférica no cementado, reforzando su fijación con tornillos. A pesar de los excelentes resultados reportados con copas no cementadas, su tasa de fracasos es alta cuando se utilizan en grandes defectos segmentarios o combinados (segmentarios – cavitarios). De hecho, se puede esperar una alta tasa de fracasos cuando se colocan copas no cementadas en un lecho acetabular reconstruido en su mayor parte con aloinjerto. Los grandes defectos segmentarios o combinados pueden necesitar el uso de aloinjertos estructurales voluminosos. Un aloinjerto de cabeza femoral puede moldearse apropiadamente y fijarse en la pelvis para reconstruir un defecto superior. Para restaurar grandes defectos puede requerirse un aloinjerto distal femoral modelado de forma similar. Los defectos aún mayores pueden requerir el uso de un aloinjerto de acetábulo completo<sup>5</sup>.

Ya que la incorporación del aloinjerto óseo depende de la estabilidad de la reconstrucción final, una copa acetabular estable es una condición necesaria para que ello ocurra. Aún mas la fijación biológica producida luego por el crecimiento óseo entre los poros del implante requiere un considerable contacto entre la copa y el hueso huésped. Si el contacto es menor del 50%, el uso de un acetábulo no cementado esta contraindicado, debiéndose considerar un método alternativo de fijación. Esto incluye un componente acetabular cementado o el uso de anillos y cajas de reconstrucción<sup>5</sup>. Otra alternativa es el uso de acetabulos hemisféricos u oblogos<sup>6</sup>.

Otra clasificación ha sido formulada por Gross, Saleh y cols, en la que también la gravedad del defecto acetabular sugiere la pauta del tratamiento. Así, el defecto tipo I es aquel con una no significativa pérdida del stock óseo, que puede ser manejada con componentes acetabulares convencionales cementados. El tipo II es un defecto contenido con pérdida de stock óseo en el cual hay un agradecimiento cavitario del acetábulo sin pérdida de sus paredes. Puede manejarse con una copa acetabular no cementada grande o con injerto óseo impactado. El tipo III es un defecto no contenido segmentario con pérdida del stock óseo < 50%. Puede ser manejada con un centro de rotación de cadera alto

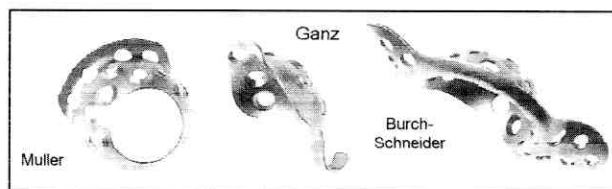
o con aloinjerto estructural. Los defectos de columna posterior requieren con más frecuencia injertos estructurales que los de la columna anterior. El tipo IV es un defecto no contenido, segmentario con pérdida del stock óseo > 50%, que afecta las columnas anterior y posterior del acetábulo. La revisión en este tipo de defectos es uno de los problemas más controversiales en la artroplastia de revisión de cadera. Las diversas opciones planteadas incluyen: a) la reconstrucción con cemento, b) la colocación de un centro de cadera alto, c) el uso de un acetábulo oblongo y d) uso de injerto óseo para la restauración del defecto con o sin el uso de anillos de reconstrucción. El defecto acetabular tipo V es un defecto no contenido asociado a discontinuidad pélvica, y requiere restauración del stock óseo usualmente con un injerto estructural masivo complementado con un dispositivo de fijación que haga puente en el defecto, tal como un anillo de reconstrucción o una placa de reconstrucción pélvica. La discontinuidad pélvica sin pérdida del stock óseo no es común pero puede ocurrir. Este tipo de discontinuidad puede estabilizarse inicialmente con una placa o un anillo y luego ser manejada de forma similar al defecto tipo I, con un componente acetabular convencional<sup>7</sup>.

Los anillos y jaulas o cajas de reconstrucción acetabular han sido diseñados y utilizados en defectos acetabulares complejos por pérdida ósea. Pueden clasificarse en tres grupos, con alguna superposición, dependiendo de su rol o función, así hay dispositivos de contención, de lateralización y de puente<sup>5</sup>.

Los dispositivos de contención han sido diseñados para convertir defectos no contenidos (segmentario o combinado) en defectos contenidos. Fueron descritos por Sloff<sup>8</sup> y son el acetabular-rim mesh cage (jaula de malla para borde acetabular) y el medial-wall mesh cage (jaula de malla para pared medial).

Los dispositivos de lateralización se usan para transferir las fuerzas de soporte de peso al techo y borde de la copa acetabular, mientras simultáneamente descomprimen el injerto del hueso subyacente. Ejemplos de los anillos de Eichler y Oh-Harris. El anillo de Müller es similar, pero usa tornillos para aumentar su estabilidad<sup>5</sup>.

Los dispositivos de conteo se usan para grandes defectos segmentarios, cavitarios o combinados, en los cuales hay una pérdida importante de la anatomía del acetábulo. Ellos son la caja de Link, la copa Gap, la copa Ganz y la caja de Burch-Schneider<sup>5</sup>. (ver figura 1).



**Fig. 1.** Anillos de Reconstrucción acetabular.

El objetivo de este trabajo es evaluar retrospectivamente nuestros resultados y experiencia con el uso de estos dispositivos en la reconstrucción de defectos óseos acetabulares en las cirugías de revisión de artroplastias totales de cadera, en los cuales existió la indicación y se colocaron anillos de reforzamiento acetabular.

## MATERIALES Y MÉTODOS

Entre Junio de 1997 y Marzo del 2003 hemos colocado dieciocho anillos de reconstrucción para el manejo de defectos óseos acetabulares en diecisiete pacientes operados por la Unidad de Cirugía de Artritis. De ellos quince fueron revisiones de artroplastias totales de cadera, dos revisiones de hemiarthroplastias y uno con luxofractura centro acetabular de cadera. La etiología de la revisión fue el aflojamiento aséptico de artroplastia total de cadera en doce casos, aflojamiento séptico en dos, luxación recurrente de artroplastia total de cadera en uno, protusio acetabular con cadera dolorosa asociado a hemiarthroplastias en uno y luxofractura centro-acetabular de cadera en uno. En los pacientes con aflojamiento aséptico, se hizo primero el retiro de componentes los protésicos, toma de muestras de secreciones, tejidos blandos y hueso para cultivo y antibiograma, desbridamiento y lavado exhaustivo con 12 litros de solución fisiológica y soluciones antisépticas, colocación de espaciador articular de polimetilmetacrilato con antibióticos y antibióticoterapia parenteral según cultivos y sensibilidad bacteriana. La revisión e implante del anillo de reforzamiento acetabular fue hecha bajo parámetros clínicos y paraclínicos de ausencia de infección. Los estudios paraclínicos incluyeron el conteo blanco y fórmula leucocitaria, VSG, PCR y gammagrama óseo más la artrocentesis y aspiración del líquido articular y cultivo del mismo en tres tomas previas a la revisión con resultados negativos.

Once pacientes fueron mujeres y seis hombres. La edad promedio de los pacientes operados fue de 60,67 años, con un rango entre 34 y 90 años. Once caderas fueron derechas y siete izquierdas. En un paciente la

cirugía fue bilateral, pero en distintos tiempos quirúrgicos. De las dieciocho caderas operadas, una correspondió al defecto tipo 1 de la AAOS, cuatro tipo 2, ocho al tipo 3 y cinco al tipo 4.

Utilizamos como dispositivos dos mallas, dos anillos tipo Müller, nueve cajas tipo Ganz y cinco tipo Burch-Schneider.

Tres pacientes fallecieron antes de los primeros dos meses post-cirugía; dos por tromboembolismo pulmonar y uno por causas médicas no relacionadas con la cirugía. Un paciente falleció a los siete meses del post-operatorio también por causas médicas. Los trece pacientes (catorce caderas) restantes permanecen en control. El período de seguimiento de estos pacientes fue en promedio de 2,36 años (28,36 meses), con un rango entre 3 meses a 6 años (3 a 72 meses). Para evaluar los resultados utilizamos la escala de evaluación de cadera de Harris<sup>9</sup> y índice de WOMAC. De este último se interrogaron 24 aspectos (5 de dolor, 17 funcionales y dos de rigidez). A cada pregunta se le asignó una puntuación de 1 a 5, siendo 1 la máxima afectación y 5 sin afectación.

## RESULTADOS

De las catorce cirugías con colocación de anillos de reforzamiento continuaron en seguimiento, ocho corresponden a primera revisión de ATC, cuatro a segunda revisión y dos a revisiones de hemiartroplastias. Entre las cirugías de revisión de ATC, diez componentes acetabulares habían sido cementados y dos no cementados.

En diez caderas se utilizó aloinjerto morselizado, en tres aloinjertos estructural masivo y en una sustituto óseo (sulfato de calcio), combinados con dos mallas, dos anillos tipo Müller, siete cajas tipo Ganz y tres tipo Burch-Schneider.

Como complicaciones se tienen cinco luxaciones de articulación protésica, tres de ellas recurrentes que requirieron cirugía de revisión con técnica de aumentación acetabular. En dos pacientes se presentó infección profunda femoral, y requirieron limpiezas quirúrgicas. Cabe resaltar que dichos pacientes tenían antecedente de aflojamiento séptico, y fueron manejados con retiro de componentes protésicos y lavado, colocación de espaciador de cemento con antibióticos por tres meses como mínimo y antibioticoterapia

parenteral según cultivos y sensibilidad. La revisión e implante del anillo de reforzamiento acetabular fue hecha bajo parámetros clínicos y paraclínicos de ausencia de infección.

No hemos observado aflojamiento de los componentes de reconstrucción acetabular (anillo y acetábulo). La integración del injerto óseo se ha visto en once casos. En un caso el período de seguimiento es menor de 6 meses por lo cual no podemos valorar aún este parámetro. En un caso en el que fue colocado sustituto óseo (sulfato de calcio) para rellenar un defecto cavitario, hemos podido observar la formación de hueso nuevo rellenando el defecto. En un solo caso hemos visto la reabsorción del injerto en más de 50%, pero sin aflojamiento del anillo ni migración acetabular, persistiendo la reconstrucción estable. (Gráfico 1).

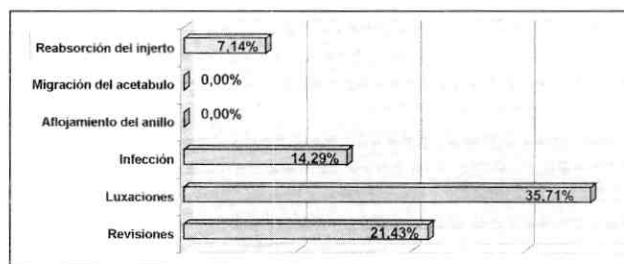


Gráfico 1. Complicaciones post-operatorias.

Al evaluar los resultados según la escala de Harris<sup>9</sup>, se apreció que los pacientes mejoraron en una media de 23,22 puntos, con un rango entre 60,71 puntos pre-revisión a 83,93 puntos post-revisión. (Gráfico 2).

En la escala de WOMAC los pacientes mejoraron de una media de 51,50 puntos preoperatorio a 83,07 puntos post-operatorios.

Un 76,92% (10 de 13) de los pacientes manifiestan estar satisfechos con la cirugía.

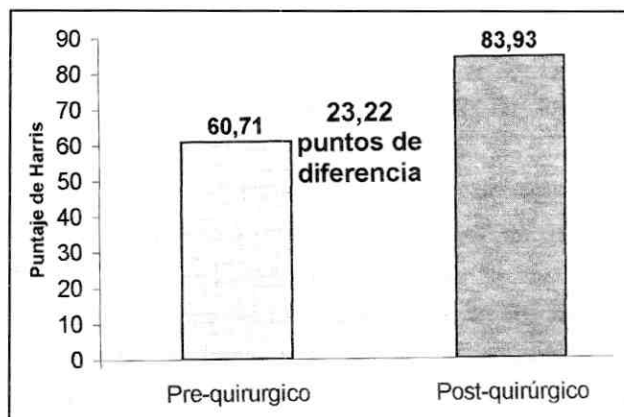


Gráfico 2. Evaluación pre-quirúrgica según la escala de Harris.

## DISCUSIÓN

Los defectos óseos acetabulares hacen de la cirugía de revisión de la artroplastía total de cadera un procedimiento complejo y de gran demanda teórica y técnica para el cirujano que la realiza. Diversos procedimientos se han aplicado para resolver con éxito el problema del déficit óseo acetabular en cirugías de revisión. Sin embargo existe aún gran controversia en cuanto cual de ellos es el más indicado.

Las técnicas propuestas incluyen el relleno del defecto acetabular con cemento, el uso de prótesis bipolares, la elevación del centro de rotación de la cadera, la utilización de copas acetabulares de cubierta porosa hemi-esféricas de tamaño convencional y extra-largas (jumbo sockets), uso de copas oblongas, injertos óseos morselizados, injertos óseos estructurales masivos y la colocación de anillos de reconstrucción acetabular.

De ellos, el relleno del defecto con cemento ha arrojado resultados inaceptables por altas tasas de falla. Jasty y Harris<sup>10</sup> reportan una tasa de 75% de aflojamiento del componente acetabular en menos de 7 años cuando se rellenó con cemento un defecto de 1 cm o más de la pared medial.

Brien, Bruce, Salvati y cols.<sup>11</sup> y Papagelopoulos, Lewallen, Cabanela y cols.<sup>12</sup> reportan malos resultados con el uso de injertos óseos combinados con prótesis bipolares, con una tasa de migración y de falla superior al 85% a los 6,5 años.

La elevación del centro de rotación de la cadera para mejorar la cobertura del componente ha demostrado incrementar el riesgo de aflojamiento aséptico de ambos componentes protésicos, altas tasas de luxación y pobre mecanismo abductor<sup>13,14</sup>. Sin embargo Harris<sup>15</sup> preconizó y defendió la elevación del centro de rotación de la cadera reportando más de 90% de supervivencia a 10 años en 36 caderas, siempre que se cumpliera como prerequisites: a) debe haber bastante hueso huésped para apoyar una copa acetabular no cementada, b) la copa no debe ser colocada lateralmente y c) cualquier discrepancia de longitud de miembros superiores deber ser compensable del lado femoral.

El uso de implantes asimétricos u oblongos, diseñados para restituir el defecto y obtener estabilidad sobre hueso huésped, manteniendo un centro de rotación de cadera anatómico, ha arrojado resultados iniciales

alentadores, pero requiere de suficiente hueso huésped para asentar un componente asimétrico no cementado. Esta técnica coloca la copa en el nivel correcto. De Boer y Christie<sup>6</sup> reportan excelentes resultados en 18 pacientes con un seguimiento medio de 4,5 años con el uso de este tipo de implantes.

El uso de aloinjertos óseos estructurales sigue siendo controversial en la literatura. Pueden proporcionar un buen soporte inicial, pero a largo plazo su durabilidad es incierta. Jasty y Harris<sup>16</sup> reportaron una tasa de fracaso de 32% a los 6 años, y un incremento en los fracasos de hasta un 58% cuando el injerto superaba 2/3 de la superficie de la copa acetabular. Estos resultados los llevaron a concluir que los aloinjertos estructurales resuelven el problema temporalmente, pero terminan fracasando en la mayoría de los casos. Sin embargo otros estudios sostienen la indicación del uso de aloinjertos estructurales para la reconstrucción del acetábulo. Así, Poitout y cols.<sup>17</sup> reportan buenos resultados funcionales a largo plazo con el uso de aloinjertos masivos. Ellos implantaron hemipélvis completas para la reconstrucción acetabular en cirugías tumorales y de revisión de artroplastias totales de cadera.

Pollok y Whiteside<sup>18</sup> publican una serie donde evidencian que solo un 35% de los acetábulos no cementados colocados sobre aloinjertos estructurales no migran después de un seguimiento de 2 a 5 años.

Paprosky<sup>19</sup> publica un estudio donde reportó el seguimiento de los resultados de 67 aloinjertos femorales distales utilizados para la reconstrucción de defectos acetabulares por un lapso de diez años, con una media de 6,1 años. 48 injertos fueron colocados en defectos en los cuales el hueso huésped proporciona 50% a 70% del soporte para la fijación del componente acetabular, en tanto que 11 injertos se colocaron en defectos acetabulares en los cuales el hueso huésped proporciona menos del 50% de apoyo a la nueva copa, teniendo como hallazgos radiológicos la discontinuidad de la línea de Kholer y osteólisis que afecta la lágrima y el isquion. Este estudio reportó 3 fracasos de los 48 casos del grupo con soporte mayor del 50% y 7 fracasos de los 11 aloinjertos del grupo con soporte acetabular menor. Un nuevo estudio de Paprosky y Perona<sup>20</sup> reporta 100% de fracasos cuando la copa acetabular se apoya principalmente en el autoinjerto, en un seguimiento de 3 a 9 años. Del análisis de estos estudios se comienza a vislumbrar que en grandes de-

fectos, donde el aloinjerto estructural brinda la mayor superficie de soporte a la nueva copa acetabular, la tendencia al fracaso es alta.

Shinar y Harris<sup>21</sup> reportan el resultado del seguimiento por una media de 16 años de 15 revisiones acetabulares donde utilizaron aloinjertos estructurales que soportaban en promedio un 49% de la copa acetabular, con un rango entre 15% a 100%. Todos los injertos se integraron, pero 9 de los 15 componentes acetabulares soportados principalmente por el aloinjerto fueron revisados. Los autores concluyeron que los aloinjertos estructurales funcionan bien por los primeros cinco a diez años, tendiendo al fracaso posteriormente.

Hooten, Engh y cols.<sup>22</sup> publicaron el análisis de dos aloinjertos estructurales recuperados post-mortem de dos pacientes a quienes se les colocó una copa acetabular no cementada fijada con tornillos a dicho injerto. Se observó escasa unión ósea en la interfase hueso huésped-injerto, estando este último encapsulado en tejido fibroso, atribuyendo como probable causa de no unión la combinación de grandes fuerzas transversas al área de contacto y a la inadecuada estabilización. Ellos notaron que el mayor porcentaje de fallas de la revisión acetabular se apreció en los casos en que el injerto soportaba más del 50% de la copa acetabular.

Como resultados de estos estudios se ha ido estableciendo el consenso de que los aloinjertos estructurales que soportan menos del 50% de la copa acetabular tiene mejor pronóstico que soportan > 50%<sup>3,7,19,22</sup>.

Ante estos resultados y con nuevos análisis biomecánicos y biológicos, se plantea el uso de dispositivos que permitan el soporte estable de la copa acetabular, la restitución del centro de rotación de la cadera y la reconstrucción ósea de la cavidad acetabular para futuras revisiones. Surgen entonces las mallas y anillos de reconstrucción acetabular y su colocación en conjunto con aloinjertos morselizados y estructurales. Estos dispositivos convierten los defectos no contenidos en contenidos y ayudan a la estabilidad del injerto óseo utilizado para rellenar los defectos acetabulares. También sirven para lateralizar las fuerzas de soporte de peso hacia el borde de la copa acetabular mientras descomprime el injerto óseo subyacente<sup>23</sup>.

Inicialmente se preconizaba el uso de cemento para rellenar los defectos óseos y proporcionar fijación del anillo a la pelvis, pero los resultados en el tiempo han

conducido al cambio de conducta, prefiriéndose la fijación del anillo sólo con tornillos y el relleno de los defectos óseos sólo con injerto óseo<sup>23</sup>.

Garbuz<sup>24,25</sup> publica dos estudios donde utiliza una combinación de técnicas, tales como aloinjertos estructurales, anillos de reforzamiento, e injerto morselizado. Como conclusión sugiere el uso de aloinjerto morselizado compactado para defectos contenidos, usando una copa no sementada para pacientes jóvenes y un anillo de reforzamiento con una copa acetabular cementada para pacientes ancianos. En defectos no contenidos sugiere el uso de aloinjertos estructurales. Reporta en su serie mejores resultados con aloinjerto combinado con anillos de reforzamiento. Bohm publica los resultados de 103 caderas revisadas usando tres dispositivos de reconstrucción, con un seguimiento de 0,3 a 13 años donde reporta igualmente mejores resultados con aloinjerto combinado con anillos de reforzamiento.

En un estudio de Rosson y Schatzker<sup>27</sup> se revisan los resultados de 66 acetábulos reconstruidos con anillos, de los cuales 46 fueron de Müller y 20 de Burchschneider. La media de seguimiento fue de 5 años, con una tasa de fallo de 10% a 5 años; 5 caderas requirieron revisión después de colocar un anillo de Müller. En su serie el uso de injertos óseos con implantes (anillos) demostró haber reducido la tasa de fracaso de la revisión de un 13% a un 6%. Proponen el uso del anillo de Müller para acetábulos con defectos cavitarios o segmentarios aislados periféricos, y el Burch-Schneider para defectos segmentarios mediales, defectos cavitarios extensos y defectos combinados. Haentjens<sup>28</sup> reportó una tasa de falla del 7% tras 8 años de seguimiento con el uso de anillos acetabulares. Gill, Sledge y Müller<sup>29</sup> publican su experiencia con el uso de la caja antiprotusio de Burch-Schneider en el cual reportan haber revisado sólo 5 de 63 anillos en 5 y 10 años de seguimiento.

En una revisión de sus resultados tras cinco años de seguimiento de 27 revisiones acetabulares tratadas con aloinjerto femoral y anillo de Müller, Zehntner y Ganz<sup>30</sup> concluyen que la durabilidad de la reconstrucción acetabular puede esperarse si el dispositivo de reforzamiento es soportado por el hueso huésped y que los defectos segmentarios y combinados pueden requerir fijación interna adicional con placas y tornillos. Estiman la probabilidad de sobrevida a 10 años de la reconstrucción acetabular en 80%.

Berry y Müller<sup>31</sup> publican una serie de 42 pacientes con artroplastia total de cadera con defecto acetabular masivo revisados utilizando la jaula antiprotusio de Burch-Schneider con un seguimiento de 2 a 11 años. La tasa de fracasos debida a sepsis fue del 12% (5 caderas), y aflojamiento aséptico en 5 caderas más. Las restantes artroplastias (76%) no mostraron aflojamiento aséptico de la prótesis ni falla. Concluyen que por el diseño del dispositivo de Burch-Schneider, este actúa estableciendo un puente de hueso huésped a hueso huésped, protegiendo el aloinjerto de las cargas mecánicas excesivas previniendo así su resorción secundaria.

Berry y cols.<sup>22</sup> publican un interesante estudio de la discontinuidad pélvica, realizado en la clínica Mayo de Rochester, Minnesota. Tomando como base la clasificación de los defectos acetabulares de la Academia Americana de Cirujanos Ortopédicos ha subclasificado la discontinuidad pélvica (tipo 4) en tres subtipos. Como tipo 4a se considera la discontinuidad asociada a un defecto cavitario (tipo 2 de AAOS) o la pérdida de hueso segmentaria localizada (tipo 1 AAOS); como tipo 4b si se asocia con pérdida del hueso segmentaria amplia (tipo 1 AAOS) o combinada (tipo 3 AAOS) y como tipo 4c si la disociación se asocia con irradiación previa de la pelvis con o sin déficit cavitario o segmentado. Se incluyen 27 pacientes (31 caderas) identificadas con discontinuidad pélvica en el momento de la revisión de un total de 3505 revisiones acetabulares (0.9%). 28 fueron mujeres y 3 hombres. Los pacientes con diagnóstico de artritis reumatoidea ( $p = 0.003$ ) tenía un riesgo significativamente aumentado de discontinuidad pélvica. Dos pacientes murieron y a dos se les hizo artroplastia de resección para el tratamiento de la discontinuidad pelviana. Reconstruyeron 27 caderas que se siguieron como mínimo 2 años. Se usaron varios métodos diferentes para la reconstrucción. Sus resultados fueron buenos (3 de 3 caderas) en pacientes que no tenían defecto acetabular segmentario severo y más pobre en aquellos que tenían déficit severo segmentario o combinado (10 de 19 caderas). En aquellos que previamente habían sido tratados con irradiación de la pelvis el resultado fue satisfactorio en 3 de 5. finalmente 9 de las 27 caderas necesitaron revisión: 4 debido al aflojamiento aséptico de 1 componente del acetabular, 4 debido a dislocación articular recurrente y 1 debido a infección profunda. Excluyendo 3 caderas que revisaron temprano debido a infección o dislocación, una reconstrucción mecánica estable con la posible o definitiva resolución

de la discontinuidad pélvica se obtuvo en 17 de 24 caderas. Concluyen con este estudio que la discontinuidad pélvica es rara y su tratamiento se asocia en alta proporción a complicaciones. Para las caderas tipo 4a y las caderas seleccionadas con defectos tipo 4b en los que la copa acetabular se insertó sin cemento apoyada satisfactoriamente en hueso nativo, recomienda usar una placa en la columna posterior para estabilizar la pelvis y una copa de cubierta porosa sin cemento. Para la mayoría de las caderas con defectos tipo 4b y 4c, recomienda usar injerto óseo triturado o un injerto estructural protegidos con una caja antiprotusio.

Recientemente Winter y cols.<sup>33</sup> reportan 41 caderas revisadas con defectos acetabulares tipo III o IV según la American Academy of Orthopaedic Surgeons operados con injerto de hueso esponjoso criopreservado morselizado y cajas de Burch-Schneider, de las cuales 38 pudieron continuar evaluándose clínica y radiológicamente por un promedio de 7.3 años (rango, 4.2 a 9.4 años) después de la cirugía. Todos los parámetros clínicos utilizados revelaron mejoría significativa ( $p < 0.0001$ ) de los pacientes. Radiográficamente ninguna de las 38 caderas presentó migración o desplazamiento del componente acetabular y se observó consolidación ósea del área injerto de todos los pacientes. Concluye que la reconstrucción acetabular con uso de injerto de hueso esponjoso criopreservado morselizado y anillos de Burch-Schneider da resultados exitosos en el manejo del déficit óseo acetabular en artroplastias de cadera de revisión.

Schatzker y Wong<sup>34</sup> realizan una evaluación a largo plazo de sus revisiones acetabulares y el rol de los anillos y cajas de reconstrucción, reconociendo buenos resultados con el uso de estos dispositivos. Concluyen en que proporcionan una amplia zona de contacto entre el hueso huésped y el implante sin uso de cemento, que a su vez disminuye las posibilidades de migración. No requieren la integración del injerto para obtener estabilidad, restituyen el centro de rotación normal de la cadera y permiten el éxito de la aumentación ósea al proteger a los injertos durante su revascularización, incorporación y remodelación.

Todos estos resultados coinciden con Owen y cols.<sup>5</sup> quienes aseveran que un anillo de reconstrucción fijado a la pelvis circundante (hueso huésped) proporciona una estructura más rígida. Los resultados recientes sugieren que estos dispositivos pueden ser una alternativa útil para el tratamiento del difícil problema de

la pérdida ósea acetabular en cirugía de revisión de artroplastía de cadera.

## CONCLUSIONES

Lo analizado en este trabajo nos permite concluir que el uso de los anillos de reconstrucción acetabular en defectos óseos acetabulares da resultados ampliamente aceptables tanto clínicos como radiológicos, y aún más importante, la satisfacción del paciente en un elevado porcentaje de casos. En defectos óseos tipo 3 y 4 de la AAOS recomendamos el uso de cajas de reconstrucción de Burch-Schneider ya que tienen mejor apoyo en hueso huésped. Los defectos tipo 1 y 2 pueden manejarse bien con anillos de Müller o cajas de Ganz. Las mallas son un buen recurso cuando no contemos con anillos de Müller, Ganz y Burch-Schneider. Deben usarse solamente en defectos contenidos. El uso de aloinjerto estructural masivo lo indicamos en grandes y medianos defectos. Del resto de los defectos pueden manejarse con aloinjerto morselizado e impactado. Nuestros resultados coinciden con la mayoría de las series publicadas.

## REFERENCIAS

1. Lavernia CJ, Drakeford MK, Tsao AK, et al: Revisión and primary hip and Knee arthroplasty. A cost analysis. *Clin-Orthop*. Feb (311): 136, 1995.
2. Harkess JW: Revision of total hip arthroplasty. In *Campbell Operative Orthopaedics 9 th ed.* (ed: Canale ST) Mosby Louis 1988; 7, 424-456.
3. Saleh KJ, Jaroszynsky G, Woodgate I, Saleh L, Gross, A E: Revision total hio arthroplasty with the use of structural allograft and reconstruction ring. *J. Arthroplasty Dec*; 15(8)951-957, 2000.
4. D'Antonio JA, Capello WN, Borden LS, et al: Clasificación and management of acetabular abnormalities in total hip arthroplasty. *Clin Orthop* 243:126\_137, 1989.
5. Brady OH, Masri BA, Garbuz DS, Duncan CP: Use of reconstruction rings for the management of acetabular bone loss during revision hip surgery. *J Am Acad Orthop surg*; 7:1-7, 1999.
6. DeBoer Dk, Christie MJ: Reconstruction of the deficient acetabulum with an oblong prosthesis. *J. Arthroplasty Oct*; 14(7)674-680, 1999.
7. Gross AE, Duncan CP, Garbuz D, et al: revision arthroplasty of the acetabulum in association with loss of bone stock. *Instr Course Lect.* 48:57, 1999.
8. Sloff TJ, Schimmel JW, Bruma P: Cemented fixa-

tion with bone grafts. *Othop Clin North Am*; 24:667-677,1993.

9. Harris W.: Traumatic arthritis of the hip after dislocation and acetabular fractures. Treatment by mold arthroplasty. An end result study using new method of result evaluation. *J bone Joint Surg.* 1969; 51-A:737-755.
10. Jasty M, Harris WH: Results of total hip reconstruction using acetabular mesh in patients with central acetabular deficiency. *Clin Orthop* 237: 142-149, 1988.
11. Brien WW, Bruce WJ, Salvati EA, Wilson PD Jr., Pellicci PM: Acetabular reconstruction with a bipolar prosthesis and morselised bone grafts. *J Bone Joint Surg AM* 72: 1230-1235, 1990.
12. Papagelopoulos PJ, Lewallen DG, Cabanela ME, McFarland EG, Wallrichs SL: Acetabular reconstruction using bipolar endoprosthesis and bone grafting in patients with severe bone deficiency. *Clin Orthop* 314:170-184, 1995.
13. Yoder SA, Brand RA, Pedersen DR, O'Gorman TW: Total hip acetabular component position affects component loosening rates. *Clin Orthop* 228:79-87, 1988.
14. Kelley SS: High hip center in revision arthroplasty. *J Arthroplasty* 9: 503, 1994.
15. Harris WH: Reconstruction of high hip center in acetabular revision surgery using a cementless acetabular component. *Orthopedics* 21:991, 1998.
16. Jasty M, Harris WH: Salvage total hip reconstruction in patients with major acetabular bone deficiency using structural femoral head allografts. *J Bone Joint Surg Br* 72: 63-67, 1990.
17. Poutout DG, Tropiano P: Reconstruction of the acetabulum after iterative surgery of the hip. *Bull Acad Natl Med* 180:515, 1996.
18. Pollok FH, Whiteside LA: The fate of massive allografts in total hip acetabular revision surgery. *J Arthroplasty* 7:271-276, 1992.
19. Paprosky WG, Bradford MS, Jablonsky WS: Acetabular reconstruction with massive acetabular allografts. *Instr Course Lect.* 45:149, 1996.
20. Paprosky WG, Perona PG, Lawrence JM: Acetabular defec classification and surgical reconstruction in revision arthroplasty. A 6 years follow-up evaluation. *J Arthroplasty* 9:33-44, 1994.
21. Shinar AA, Harris WH: Bulk structural autogenous grafts and allografts for reconstruction of the acetabulum in total hip arthroplasty: sixteen years average follow-up. *J Bone joint surg Am* 79: 159, 1997.
22. Hooten JP, Engh CA, Heekin RD, et al: structural bulk allografts in acetabular reconstruction : analisis of two grafts retrieved at post-mortem. *J Bone Joint Surg Br* 78:270, 1996.

23. Haddad BSc, Shergill N, Muirhead-Allwood SK: Acetabular reconstruction with morcellized allograft and ring support: a medium-term review. *J Arthroplasty* Oct;14(7): 788-795, 1999.
24. Garbuz D, Morsi E, Gross AE: Revision of the acetabular component of a total hip arthroplasty with a massive structural allograft. Study with a minimum five-years follow-up. *J Bone Joint Surg Am* 78:693-697, 1996.
25. Garbuz D, Morsi E, Mohamed N, Gross AE: Classification and reconstruction in revision acetabular arthroplasty with bone stock deficiency. *Clin Orthop* 324:98, 1996.
26. Z Bohm P, Banzhaf S. Acetabular revision with allograft bone. 103 revisions with 3 reconstruction alternatives, followed for 0,3-13 years. *Acta Orthop Scand* 70:240-249, 1999.
27. Rosson J, Schatzker J: Use of reinforcement ring to reconstruct deficient acetabular. *J Bone Joint Surg Br* 74:716-720, 1992.
28. Haetnjens P, de Boeck H, Handelberg F, Casteleyn PP, Opdecam P: Cemented acetabular reconstruction with the Müller support ring. A minimum five-years clinical and roentgenographic follow-up study. *Clin Orthop* 290: 225-235, 1993.
29. Gill TJ, Sledge JB, Müller ME: The Burch-Schneider anti-protusio cage in revision total hip arthroplasty: indications, principles and long-term results. *J Bone Joint Surg Br* 80:946-953, 1998.
30. Zehnter MK, Ganz R: Midterm results (5.5-10 years) of acetabular allograft reconstruction with the acetabular reinforcement ring during total hip revision. *J Arthroplasty* 9:469-479, 1994.
31. Berry DJ, Müller ME: Revision arthroplasty using an anti-protusio cage for massive acetabular bone deficiency. *J Bone Joint Surg Br* 74:711-715, 1992.
32. Berry DJ, Lewallen DG, Hanssen AD, Cabanela ME: Pelvic discontinuity in revision total hip arthroplasty *J Bone Joint Surg Am* 81:1692-1702, 1999.
33. Winter E, Piert M, Volkman R, Maurer F, Eingartner C, Weise K, Weller S: Allogeneic Cancellous Bone Graft and a Burch-Schneider ring for Acetabular Reconstruction in Revision Hip Arthroplasty the *J Bone Joint Surg Am* 83:862-867, 2001.
34. Schatzker J, Wong M: Acetabular revision. The role of ring and cages. *Clin Orthop* 369:187-197, 1999.