

Viscosuplementación como alternativa de tratamiento en osteoartritis de rodilla: resultados a mediano plazo

Viscosupplementation as treatment option for osteoarthritis of the knee: medium term results

Dr. Rafael R. Paiva Paiva*, Dr. Juan C. Galíndez**

RESUMEN

La viscosuplementación es una alternativa de eficacia comprobada en el tratamiento de la osteoartritis de rodilla. La administración de ácido hialurónico intraarticular restaura las propiedades elastoviscosas del líquido sinovial. A la serie de 30 casos de osteoartritis de rodilla tratados con viscosuplementación, publicada en 2001, complementamos en este trabajo los resultados en ciento cincuenta y ocho (158) rodillas, pertenecientes a ciento catorce (114) pacientes, tratados con inyección intra-articular de ácido hialurónico (Synvisc®), a razón de una aplicación semanal por tres dosis, durante el periodo abril 2001 a diciembre 2008. Utilizamos la Escala Análoga Visual (EAV) x 100 para valorar el dolor. La función fue evaluada por el nivel de actividad del paciente para valorar la función y la escala de Kellgren-Lawrence fue usada para evaluar el estadio radiológico de la osteoartritis. En un periodo de seguimiento promedio de 4,5 años, 144 rodillas (91,1%) presentaron evolución satisfactoria por mejoría del dolor y de la función articular. En 14 rodillas (8,9%) los resultados fueron pobres. La viscosuplementación representa una opción terapéutica valiosa para la osteoartritis de rodilla en estadios iniciales. Se requieren ensayos clínicos a largo plazo que evidencien la utilidad del ácido hialurónico para revertir o retrasar la progresión de la lesión del cartilago en osteoartritis de rodilla.

Palabras clave: Osteoartritis de la Rodilla, Viscosuplementación, Ácido Hialurónico

SUMMARY

Viscosupplementation is an alternative of proven efficacy for the treatment of osteoarthritis of the knee. Intra-articular administration of hyaluronic acid restores the elastoviscous properties of the synovial fluid. To complement the series of 30 cases of knee osteoarthritis treated with viscosupplementation published in 2001, we present in this paper the results of our series of one hundred and fifty eight (158) knees, belonging to one hundred and fourteen patients, treated with intra-articular injection of hyaluronic acid (Synvisc®), at the rate of a weekly application by three doses, from april 2001 to december 2008. We used the Visual Analog Scale (VAS) x 100 to value the pain. The function was valued by the level of activity of the patient and the scale of Kellgren-Lawrence was used to value the radiological stage of the osteoarthritis. In a follow-up period of 4,5 years, the outcome in 144 knees (91,1%) was satisfactory, with improvement of pain and knee function. In fourteen knees (8,9%) the outcome was poor. Viscosupplementation represents a valuable therapeutical option for patients with knee osteoarthritis in initial stages. More long term clinical trials are needed to evidence the utility of hyaluronic acid to revert or delay the progression of the cartilage injury in knee osteoarthritis

Key words: Osteoarthritis Knee, Viscosupplementation, Hyaluronic Acid

* Director de la Unidad de Cirugía de Artritis y Reemplazos Articulares. Hospital de Clínicas Caracas y Clínica Vista Alegre. Caracas, Venezuela.

** Pasante de la Unidad de Cirugía de Artritis y Reemplazos Articulares. Hospital de Clínicas Caracas y Clínica Vista Alegre. Caracas. Cirujano Ortopédico Adjunto, Servicio Traumatología y Ortopedia, Hospital "Dr. Jesus Yerena", Lídice, Caracas, Venezuela.

INTRODUCCIÓN

A nivel mundial y en Venezuela, con el incremento en la expectativa de vida, los casos de osteoartritis de rodilla han ido en aumento, convirtiéndose en una enfermedad incapacitante y con elevados costos de tratamiento. Con el mejor entendimiento de la patogénesis de la osteoartritis, surgió el concepto de viscosuplementación, procedimiento mediante el cual se busca mejorar la viscosidad y elasticidad del líquido sinovial y disminuir la inflamación y el dolor de la articulación ⁽⁴⁾. El ácido hialurónico es uno de los componentes más importantes del líquido sinovial y sufre cambios patológicos, principalmente disminución del peso molecular y su concentración, en la osteoartritis, los cuales conducen a una disminución de su efecto protector del cartilago durante la función articular. Las inyecciones intraarticulares de ácido hialurónico pueden restaurar algunas propiedades del líquido sinovial en la rodilla artrósica y estimular la síntesis endógena del ácido hialurónico de alto peso molecular ⁽¹⁵⁾. La viscosuplementación comenzó a utilizarse en Japón e Italia en 1987, en Canadá en 1987, en Europa en 1995 y en Estados Unidos 1997 ⁽²⁾. En Venezuela su uso se inicia en el año 1999, siendo publicados los primeros resultados por nuestra Unidad en el 2001 ⁽¹⁶⁾.

OBJETIVOS

Complementar la serie publicada en 2001 ⁽¹⁶⁾ con la casuística tratada desde abril 2001 hasta 2008, con el fin

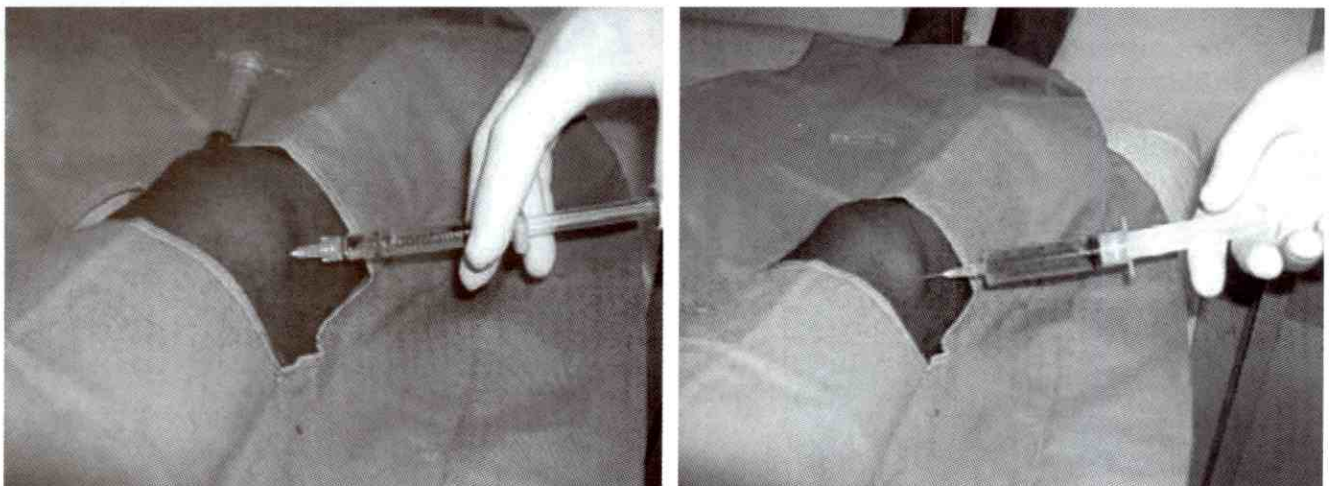
de analizar los resultados a mediano plazo de la eficacia clínica del tratamiento de viscosuplementación, con ácido hialurónico (Synvisc®) ⁽²³⁾, en pacientes con osteoartritis de rodilla.

MATERIALES Y MÉTODOS

Se realiza un estudio prospectivo en el cual se analizan los resultados clínicos del tratamiento con viscosuplementación, utilizando el producto Hylan G-F 20 (Synvisc®) ⁽²³⁾, en una serie de ciento cincuenta y ocho rodillas (158), en ciento catorce (114) pacientes, con diagnóstico clínico y radiológico de osteoartritis degenerativa. Esta serie complementa la serie de treinta casos publicada en 2001. Todos los pacientes fueron tratados por un mismo cirujano ortopédico, en la Unidad de Cirugía de Artritis, entre abril de 2001 hasta diciembre de 2008. El procedimiento de viscosuplementación se realizó en ambiente de consulta externa, con medidas estrictas de asepsia y antisepsia. La dosis indicada de una (1) ampolla semanal, por tres (3) ampollas. La técnica utilizada fue artrocentesis de la rodilla por vía anteroexterna (ver Figura N° 1), con extracción de líquido sinovial en los casos necesarios, seguido por la administración intra-articular de una ampolla de ácido hialurónico (Synvisc®).

A todos los pacientes se les omitió el tratamiento con antiinflamatorios no esteroideos (AINE) antes y durante la administración de la viscosuplementación, se indicó analgésico oral según necesidad, uso de vendaje elás-

Figura N° 1



Artrocentesis superoexterna.

tico compresivo en la rodilla y se les permitió el apoyo completo de peso y su actividad diaria normal. Se excluyeron pacientes con cirugías previas en la rodilla y/o con antecedente de haber recibido viscosuplementación previa.

Noventa y seis (96) pacientes fueron mujeres y dieciocho (18) hombres. (ver Gráfico N° 1). La edad promedio de los pacientes tratados fue de 59,9 años, con un rango entre 35 y 84 años. (ver Gráfico N° 2) Ochenta y tres (83) rodillas fueron derechas y setenta y cinco (75) izquierdas.

El tiempo de evolución de los síntomas fue de 6 meses a 1 año en ochenta y nueve (89) rodillas y mayor de 1 año en sesenta y nueve (69) rodillas. El periodo de seguimiento de los pacientes fue de 100 semanas, con un rango entre 12 a 200 semanas.

Se utilizó la Escala Análoga Visual(24) x 100 (EAV) para valorar el dolor. La función fue evaluada por el nivel de actividad del paciente, utilizando los parámetros de capacidad para la marcha y para subir y bajar escaleras. Se utilizó la escala radiológica de Kellgren–Lawrence(24) para evaluar el estadio radiológico de las rodillas (ver Figura N° 2). También se evaluó el grado de satisfacción del paciente tras el tratamiento.

Gráfico N° 1
Viscosuplementación como alternativa de tratamiento en osteoartritis de rodilla. Resultados clínicos a mediano plazo. Distribución de la población de consulta estudiada según sexo. Periodo marzo 2001-2008




Gráfico N° 2
Viscosuplementación como alternativa de tratamiento en osteoartritis de rodilla. Resultados clínicos a mediano plazo. Distribución de la población de consulta estudiada según edad. Periodo marzo 2001-2008

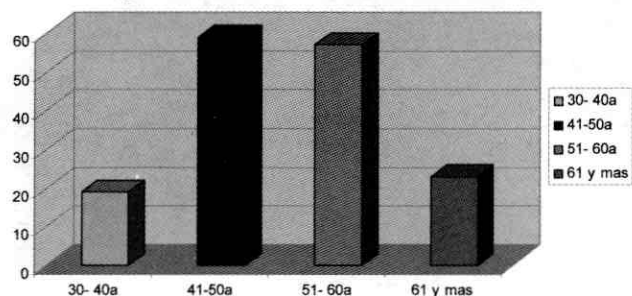


Figura N° 2
Escala radiológica de Kellgren – Lawrence (24)

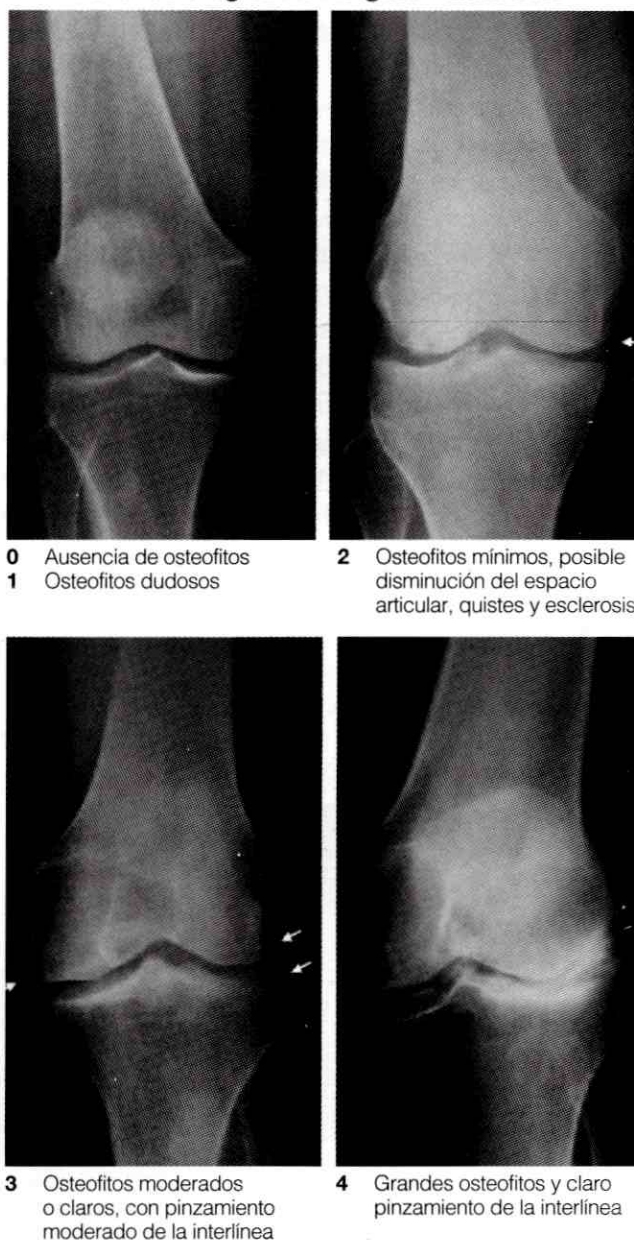

Figura N° 2 (25).

RESULTADOS

De las 158 rodillas tratadas, 144 rodillas (91,1%) presentaron evolución satisfactoria, representada por mejoría del dolor y de la función articular. En 14 rodillas (8,9%) los resultados fueron pobres. En las 144 rodillas con buena evolución (ver Gráfico N° 3), el dolor, según la EAV, pasó de una media de 90,4 mm. pretratamiento a 35,6 mm. post-tratamiento.

La evaluación del nivel de actividad reveló que en las 144 rodillas que evolucionaron satisfactoriamente, se observó un incremento de la capacidad funcional para la marcha de una media de 177 mts. En el período pretratamiento hasta 4.000 mts. en el postratamiento.

La capacidad para subir y bajar escaleras se evaluó en 89 pacientes correspondiente al 78,07% y se observó un incremento de 1,9 a 5,5 pisos. De las 144 rodillas, 124 (86,3%) rodillas correspondieron radiológicamente al grado II de Kellgren-Lawrence y 20 (13,9%) al grado III. En las catorce (14) rodillas de pobre resultado, no se observó mejoría evidente del dolor y del nivel de actividad funcional. Estos casos correspondieron a estadios radiológicos avanzados de la escala Kellgren Lawrence, grado III en siete (7) rodillas y grado IV en siete (7) rodillas. Todas estas rodillas requirieron posteriormente tratamiento quirúrgico, el cual consistió en cirugía artroscópica en catorce (14), de las cuales seis (6) terminaron en artroplastia total. El tiempo promedio transcurrido entre la viscosuplementación y la cirugía artroscópica fue de

4,2 años y entre la viscosuplementación y la artroplastia total fue de 7,3 años.

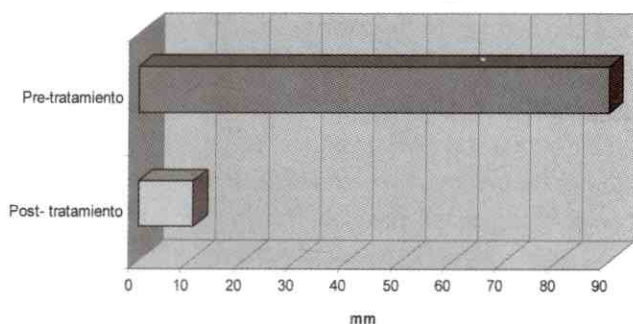
Del total de 114 pacientes, 102 (89,6%) se mostraron satisfechos con los resultados del tratamiento con viscosuplementación, basados en la mejoría del dolor y la capacidad de realizar sus actividades de la vida diaria.

Los casos publicados en 2001, con seguimiento de 1999 hasta 2001, se reevaluaron a través de una encuesta, por vía telefónica, teniendo en cuenta los parámetros de dolor, capacidad funcional y satisfacción del paciente. Los resultados mostraron que el dolor, disminuyó en los primeros 5 años según la escala análoga visual de 7,8 a 3,2 y a partir de los 5 años volvió a elevarse hasta 7. En cuanto a la capacidad funcional también se obtuvieron resultados positivos observándose un aumento en la capacidad de subir y bajar escaleras de 2 a 5 pisos, una mayor capacidad para la marcha 200 mts., tener una mejor calidad de vida en un tiempo promedio de 4,5 años (2 a 8 años), de los 23 casos estudiados 18 (78,26%) terminaron en cirugías, de las cuales 10 (43,47%) fueron artroscopias y 7 (30,43%) artroplastias totales. No hubo reacción adversa local o sistémica al tratamiento.

DISCUSIÓN

La Viscosuplementación puede beneficiar a pacientes con osteoartritis de rodilla por diversos mecanismos de acción, en adición a sus propiedades físicas de conferir elasticidad y viscosidad al líquido sinovial ⁽⁷⁾. Estos efectos son: **1)** efecto antiinflamatorio, **2)** efecto anabólico, **3)** efecto analgésico y **4)** efecto condroprotector. Este concepto se basa en la hipótesis de que las inyecciones intraarticulares de ácido hialurónico pueden ayudar a promover la síntesis endógena del mismo y a restaurar la viscoelasticidad del líquido sinovial. De este modo, finalmente se reduciría el dolor y se mejoraría la función articular ⁽¹⁹⁾. La eficacia del remplazo del líquido sinovial patológico por una solución elastodensa de ácido hialurónico depende de las propiedades físicas de la solución utilizada y de su permanencia en la articulación ⁽²⁰⁾.

Gráfico N° 3
Evaluación del dolor según la Escala Análoga Visual X 100 (EAV x 100) antes y después del tratamiento con ácido hialurónico intraarticular pos tres dosis



Los estudios preliminares sobre viscosuplementación fueron realizados por Peyron y Balazs ⁽⁵⁾ a comienzos de los años setenta y fue precisamente Balazs quien a principios de los años noventa introdujo este concepto ⁽⁶⁾.

El ácido hialurónico es un glucosaminoglucano compuesto de disacáridos de ácido glucurónico y N-acetilglucosamina, una cadena de polisacáridos producida y secretada al espacio articular por los sinoviocitos tipo B y fibroblastos. La rodilla humana tiene alrededor de 2 ml. de líquido sinovial, con una concentración de ácido hialurónico de 2,5 a 4,0 mg/ml. y un peso molecular aproximado de 5×10^6 daltons ⁽⁶⁾. El ácido hialurónico es un componente del líquido sinovial que juega un papel importante en la homeostasis articular. Contribuye a una adecuada lubricación, actúa como amortiguador de la transmisión de las cargas a través de las superficies articulares y otorga propiedades antiinflamatorias y antinociceptivas al líquido sinovial. En la artrosis su peso molecular y concentración están disminuidos ⁽¹⁷⁾. Esto trae como resultado la disminución de la viscosidad dinámica y las propiedades elásticas del líquido sinovial, con la consecuente reducción de sus efectos de barrera y filtro ⁽⁶⁾.

Punzi y cols. ⁽⁸⁾, observaron que la administración intraarticular de ácido hialurónico disminuye los niveles de mediadores inflamatorios, incluyendo prostaglandinas (PGE_2) y AMPc en el líquido sinovial de pacientes con osteoartritis ⁽⁸⁾, lo cual demuestra el efecto antiinflamatorio. Smith y Ghosh ⁽⁹⁾, constataron el efecto anabólico al demostrar que la inyección intraarticular de ácido hialurónico puede afectar la síntesis de ácido hialurónico por estimulación de los fibroblastos sinoviales. Este efecto es más notorio cuanto mayor es el peso molecular del hialuronato administrado y es más efectivo aquel cuyo peso molecular es mayor de 5×10^5 daltons. Ghosh ⁽¹⁰⁾, en un estudio con ratas de laboratorio, concluye que el ácido hialurónico intraarticular modula la percepción del dolor directamente a través de la inhibición de nociceptores o indirectamente a través de uniones a la sustancia P, que es un pequeño péptido involucrado en la transmisión de impulsos dolorosos. Estas observaciones sustentan el efecto analgésico del ácido hialurónico.

En relación al efecto condroprotector, en modelos animales con osteoartritis inducida, se ha observado un incremento en la producción de matriz cartilaginosa, incluyendo ácido hialurónico ⁽¹¹⁾. La significación de esta fase de "reparación hipertrófica" es desconocida, pero se piensa que puede jugar un papel importante en la patogénesis de la osteoartritis. Sin embargo, pasadas doce semanas después de su administración intraarticular, no se observan diferencias histológicas entre rodillas osteoartíticas tratadas y no tratadas con ácido hialurónico ⁽¹²⁾. Para incrementar el peso molecular del viscosuplemento, se somete a un proceso de cruzamientos (cross-linking) de moléculas de hialuronan a través de uniones de los grupos hidroxilo terminales conocidos como Hylans. Teóricamente, los beneficios de estas moléculas son el incremento de sus propiedades viscoelásticas y la prolongación del tiempo de permanencia dentro del espacio articular ⁽⁵⁾.

Se han desarrollado diferentes preparaciones de ácido hialurónico, que pueden dividirse en 2 categorías: bajo peso molecular ($500.000-2 \times 10^6$ Da) y alto peso molecular (*crosslinked* HA, $6-7 \times 10^6$ Da) ⁽¹⁹⁾. En los Estados Unidos, Synvisc® (Biomatrix, Ridgeford, NJ), y Hyalgan® (Sanofi, NY) ⁽⁵⁾, Orthovisc® (Dey Miteck), Supartz®, entre otros, han sido aprobados por la FDA para su uso en pacientes con osteoartritis de rodilla, algunos derivados de la cresta de gallo y otros producidos biosintéticamente a través de un proceso de purificación que aísla el componente hialuronan antiinflamatorio. Existen otras sustancias como el Durolane® (Q. Med AB, Upsala, Suecia), ácido hialurónico producido biosintéticamente purificado y estabilizado, de origen no animal, administrado en una sola dosis por tratamiento ⁽²²⁾.

La viscosuplementación está indicada en el tratamiento de la patología degenerativa de la articulación de la rodilla con afectación de uno o más compartimientos. Sus indicaciones varían de acuerdo a la edad del paciente, al grado de afectación de la rodilla por el proceso osteoartítico y a la respuesta del paciente a otras alternativas de tratamiento (ver Tabla N° 1). Las contraindicaciones absolutas incluyen, la infección intraarticular o en el área cutánea próxima al punto de infección. Otras

contraindicaciones relativas incluyen: artritis inflamatoria, alergias a los componentes del producto e ineficacia de un tratamiento previo de viscosuplementación (ver Tabla N° 2).

En relación a la seguridad clínica del uso de hialuronato intraarticular, la incidencia de efectos colaterales es de aproximadamente 1% por inyección ⁽¹²⁾, siendo lo más común las reacciones locales, consistentes en dolor, calor y discreta inflamación. Noah y colaboradores ⁽²¹⁾ presentaron dos casos de reacción aguda local, cuyo principal problema fue el diagnóstico diferencial con una artritis séptica secundaria y sus consecuencias se resolvieron sin secuelas con diferentes momentos de aparición, el primero en las tres horas siguientes a la infiltración y el segundo cuatro días después. Simon ⁽¹⁴⁾ en una serie de 20 pacientes con OA de rodilla tratados con viscosuplementación intra-articular no reporta reacciones adversas. La eficacia clínica ha sido evaluada en numerosos estudios. Adams y cols. ⁽¹⁵⁾, en su serie de 102 pacientes con OA de rodilla tratados con Hylan G-F 20 intraarticular, con un seguimiento telefónico a las 12 y 26 semanas, no observó ningún efecto beneficioso tras la administración de la viscosuplementación. Sin embargo, Wobig ⁽¹⁶⁾, presentó una serie de 110 pacientes tratados con el mismo Hylan G-F 20 en tres dosis, reportando mejoría del dolor y la función articular en los mismos lapsos de seguimiento. Scale ⁽¹⁷⁾, presenta buenos resultados funcionales y de alivio del dolor en una serie de 80 pacientes tratados con Hylan G-F 20.

CONCLUSIONES

Los resultados de este estudio, nos permiten concluir que el procedimiento de viscosuplementación continua siendo una alternativa valiosa, de eficacia comprobada para el tratamiento de pacientes con osteoartritis de rodilla en estadios iniciales (estadios I y II según escala de Kellgren), cualquiera sea su edad. En estadios avanzados no se observan buenos resultados, por lo cual este tratamiento no es recomendable. La utilización del Synvisc® ó hialuronato sodico intraarticular, permite lograr el principal objetivo del tratamiento de la osteoartritis, es decir, la disminución de dolor y mejorar la función articular.

El período de mejoría del dolor y de la capacidad funcional es de aproximadamente 4 a 5 años, lo cual retarda el tiempo de tratamiento quirúrgico y este puede ser prolongado aún más, si se considera que la viscosuplementación puede ser repetida por una o más veces. La incidencia de complicaciones es baja o nula y se debe observar una técnica rigurosa para la artrocentesis a fin de prevenir estas. Los altos costos del medicamento son

Tabla N° 1 Indicaciones de viscosuplementación en la osteoartritis (OA) de rodilla

Edad inferior a 60 años

- Osteoartritis en estadio radiológico I-III primaria o secundaria (postraumática, alteración de ejes, metabólica, artropatía neuropática, displasias).
- Fracaso de otras medidas de tratamiento conservador (terapia física, modificación del estilo de vida, reducción de peso, AINEs, infiltración con corticoides).
- Ausencia de tratamiento quirúrgico alternativo distinto a la artroplastia total: osteotomías correctoras, meniscectomía, desbridamiento artroscópico.

Edad 60-80 años

- Gonartrosis en estadio radiológico I-II.
- Medidas conservadoras ineficaces o impracticables.
- Artroplastia total de rodilla contraindicada o no aceptada por el paciente con artrosis avanzada.

Edad superior a 80 años

- Gonartrosis en cualquier estadio evolutivo sin respuesta al tratamiento conservador habitual.

Tabla N° 2 Contraindicaciones de viscosuplementación en la osteoartritis (OA) de rodilla.

- Rodillas infectadas o con inflamación aguda.
- Procesos infecciosos cutáneos en las proximidades del punto de punción.
- Artropatías inflamatorias: Artritis reumatoide, espondiloartropatías seronegativas, gota, condrocalcinosis.
- Ineficacia de un curso previo de tratamiento con Synvisc®.
- Alergia a los componentes del producto.

compensados por su utilidad como método terapéutico en la osteoartritis de rodilla. Se requieren ensayos clínicos a largo plazo que evidencien la utilidad del ácido hialurónico para revertir o retrasar la progresión de la lesión del cartílago en osteoartritis de rodilla.

REFERENCIAS

- Hough A.J., McCarty D.J., Koopman W.J. (eds): Pathology of osteoarthritis. Textbook of Rheumatology, 12th ed. Philadelphia, Lea & Febiger, 1993, pp 1699-1723.
- Insall John N. Cirugía de la Rodilla. Edit. Médica Panamericana 1994; T1; 598-617.
- Centers For Disease Control: Arthritis prevalence and activity limitations—United States, 1990. MMWR Morb Mortal Wkly Rep 43:433, 1994.
- Watterson Jhon R., Esdaile John M. Viscosupplementation: Therapeutic Mechanisms and Clinical Potencial in Osteoarthritis of the Knee. J Am Acad Orthop Surg 2000; 8:277-284.
- Peyron J.G., Balazs E.A. Preliminary clinical assessment of Na-hyaluronate injection into human arthritis joints. Pathol Biol. 1974; 22:731-6.[Medline].
- Balazs E.A., Denlinger J.L. Viscosupplementation: A new concept in the treatment of osteoarthritis. J. Rheumatol 1993; 20 (suppl 39):3-9.
- Gibbs D.A., Merrill E.W., Smith K.A., Balazs E.A. Rheology of hyaluronic acid. Biopolymers 1968; 6:777-791.
- Punzi L., Schiavon F., Cavasin F., Ramonda R., Gambari P.F., Todesco S. The influence of intra-articular hyaluronic acid on PGE2 and camp of synovial fluid. Clin Exp Rheumatol 1989; 7:247-250.
- Smith M.M., Ghosh P. the synthesis of hyaluronic acid by human synovial fibroblasts is influenced by the nature of the hyaluronated in the extracellular environment. Rheumatol Int 1987; 7:113-122.
- Ghosh P. The role of hyaluronic acid (hyaluronan) in health and disease: Interactions with cells, cartilage and components of synovial fluid. Clin Exp Rheumatol 1994; 12:75-82.
- Adams M.E., Brandt K.D. Hypertrophic repair of canine articular cartilage in osteoarthritis after anterior cruciate ligament transection. J Rheumatol 1991; 18:428-435.
- Smith G.N. Jr., Myers S.L., Brandt K.D., Mickler E.A. Effect of intra-articular hyaluronan injection in experimental canine osteoarthritis. Arthritis Rheum 1998; 41:976-985.
- Peyron J.G. Intra-articular hyaluronan injections in the treatment of osteoarthritis: State-of-the-art review. J Rheumatol 1993; 20 (suppl 39):10-15.
- Lussier A., Cividino A.A., McFarlane C.A., Olszynski W.P., Potashner W.J., De Médicis R. Viscosupplementation with hylan for the treatment of osteoarthritis: Findings from clinical practice in Canada. J Rheumatol 1996; 23:1579-1585.
- Scale D., Wobig M., Wolpert W. Viscosuplementación of osteoarthritic knees with hylan: A treatment schedule study. Curr Ther Res 1994; 55:220-232.
- Wen D. University of Missouri –Columbia. Am Fam Physician 2000; 62:565-70,572).
- Viscosuplementación en el tratamiento de la osteoartritis de rodilla. Experiencia Clínica. Dr. Rafael R. Paiva Paiva, Dr. Angel Robles Tornadu, Dr. Francisco Grieco. Unidad de Cirugía de Artritis – Hospital de Clínicas Caracas, Clínicas Vista Alegre y Méndez Gimón. Caracas, Venezuela.
- Alonso Carro, G.; Villanueva Blaya P. Aplicaciones clínicas y efectos terapéuticos de la Viscosuplementación en la artrosis de rodilla. Hospital Universitario La Paz, Madrid.
- Gossec L., Dougados M. Intra-articular treatments in osteoarthritis: from the symptomatic to the structure modifying. Ann Rheum Dis. 2004; 63:478-82.[Medline].
- Haraoui B., Raynauld B.H. Intra-articular therapy in osteoarthritis. En: Tsokos GC, editor. Modern therapeutics in rheumatic diseases. Totowa, NJ: Humana Press; 2001. p. 193-200.
- E. Noáin, J.J. Usoz, J.J. Sánchez-Villares, P.J. Lasanta, F.J. González Arteaga .Reacción aguda local tras infiltración intraarticular con Synvisc (Hylan GF 20). A propósito de dos casos. Acute local reaction to intra-articular infiltration with Synvisc (Hylan GF20). About two cases.Cirugía Ortopédica y Traumatología. Hospital García Orcoyen. Estella.
- Vademecum. Durolane®. Q-Med AB, Seminariegatan 2, SE – 75228 Upsala, Suecia.
- Vademecum. Sinvisc®. (Hylan G-F 20) Drug Information: Uses, Side Effects Drug Interactions. Genzyme Biosurgery, A division of Genzyme Corporation.
- Angélica H. Peña Ayalaa y Jesús Carlos Fernández-López. Prevalencia y factores de riesgo de la osteoartritis. Servicio de Reumatología. Instituto Nacional de Rehabilitación. México DF. México.Servicio de Reumatología. Unidad de investigación. Complejo Hospitalario Universitario Juan Canalejo. A Coruña. España. Artículo 224 779.
- Angélica Vargasa, Araceli Bernal Gonzálezb y Carlos Pineda Villaseñor. Imagenología: nuevas técnicas usadas en la osteoartriti s.a Departamento de Reumatología. Instituto Nacional de Cardiología Ignacio Chávez. México DF. México. Subdirección de de Investigación. Instituto Nacional de Rehabilitación. México DF. México. Artículo 224 765.