

Estabilización dinámica con ligamentoplastia interespinosa en discopatía degenerativa de columna vertebral lumbar

Dynamic stabilization with interspinous ligamentoplasty in degenerative discopathy of lumbar spine

Dr. Mora E., Oswaldo*; Dra. Bracho D., Dayahana**; Dra. Barboza M., Lilia***

RESUMEN

El tratamiento de la Discopatía Degenerativa lumbar, mediante dispositivo suave de estabilización dinámica, con el uso de ligamento para reforzamiento interespinoso, altera favorablemente el movimiento y la transmisión de carga de un segmento vertebral, proporcionando estabilidad y previniendo la enfermedad del segmento adyacente. Por lo tanto se realiza un estudio prospectivo, longitudinal con 25 pacientes con edades comprendidas entre 15 y 58 años, con diagnóstico de Discopatía degenerativa lumbar; con estudios de imágenes previos con radiografías en proyección AP, lateral y laterales dinámicas además de Resonancia Magnética, con los cuales se confirmó el diagnóstico, al igual que control radiológico postoperatorio, a los que se les practicó semihemilaminectomía más discectomía más foraminectomía más ligamentoplastia interespinosa del segmento afectado y adyacentes. Se obtuvo como resultado mejoría clínica inmediata en la mayoría de los pacientes y con pronto reintegro a sus actividades habituales luego de la cirugía.

Palabras clave: Discopatía Degenerativa Lumbar, Vértebras Lumbares, Ligamentos, Ligamentoplastia Interespinosa, Degeneración del Disco Intervertebral, Estabilización Dinámica, Enfermedades de la Columna Vertebral, Venezuela.

ABSTRACT

The treatment of lumbar degenerative discopathy, by means of a soft dynamic stabilization device, with the use of ligament for interspinous reinforcement, alter favorably the movement and load transmission of a vertebral segment, providing stability and preventing the disease of the adjacent segment. Therefore a prospective longitudinal study is carried out on 25 patients with ages ranging from 15 to 58 years, with a lumbar degenerative disease diagnosis; previous radiographic studies in AP, lateral and dynamic-laterals projections and also Magnetic Resonance Imaging confirm the diagnosis, along with postoperative radiological controls. The patients received semi-hemilaminectomy plus discectomy plus foraminectomy plus interspinous ligamentoplasty of affected and adjacent segments. As result, immediate clinical improvement in most patients was obtained and a soon return to their usual activities after the surgery.

Key words: Lumbar Degenerative Discopathy, Lumbar Vertebra, Ligaments, Interspinous Ligamentoplasty, Intervertebral Disk Degeneration, Dynamic Stabilization, Spinal Diseases, Venezuela.

* Especialista en Ortopedia y Traumatología. Cirujano de columna. Médico Adjunto Traumatólogo del Hospital "Dr. Adolfo Pons".

** Médico Residente de 3 año del Postgrado de Ortopedia y Traumatología Hospital "Dr. Adolfo Pons"

*** Especialista en Ortopedia y Traumatología. Especialista en Medicina del deporte. Jefe de Servicio de Ortopedia y Traumatología Hospital "Dr. Adolfo Pons".

Servicio de Ortopedia y Traumatología. Hospital "Dr. Adolfo Pons". Maracaibo, Edo. Zulia.

Unidad de Ortopedia y Traumatología. Centro Médico Paraíso. Maracaibo. Edo. Zulia.

INTRODUCCIÓN

La Discopatía Degenerativa producto del envejecimiento "anormal" del disco intervertebral, se caracteriza por una deshidratación del núcleo pulposo con depleción del contenido de proteoglicanos del mismo y el desgarró progresa de las fibras anulares por fuerzas axiales y tangenciales soportadas por éste⁽¹⁾, lo que puede producir salida del material discal (extrusión, protrusión o secuestro), conllevando a dos grandes problemas, uno de tipo compresivo y de estabilidad.

La compresión se representa en el compromiso de tipo mecánico de las estructuras, produciéndose radiculopatía por compresión de la raíz nerviosa en el receso foraminal o estenosis espinal, cuando se comprimen los elementos neurales en forma central (saco dural)⁽²⁾.

Siendo otra condición característica de la discopatía degenerativa la inestabilidad, la cual produce dolor lumbar, asociado o no a compromiso neurológico.

La inestabilidad implica movimiento anormal entre 2 o más vértebras con carga fisiológica⁽³⁾.

El núcleo se encarga de distribuir uniformemente la carga a través de los platillos vertebrales y en dirección lateral hacia el anulus, produciendo tensión del mismo, y convirtiendo este en una estructura uniforme que soporta carga⁽⁴⁾; cuando se encuentra degenerado este pierde su función y lo que conlleva a su falla.

Dentro de los estudios de imágenes a realizarse para esta patología se deben realizar la radiografía simple, con las proyecciones AP, lateral y laterales dinámicas en flexión y extensión.

En proyecciones estáticas se buscará la presencia de los criterios de inestabilidad: espondilolistesis, osteofitos de tracción, la laminectomía total o la fusión previas por debajo del segmento de movimiento afectado, la presencia de gas en el segmento distal, el estrechamiento del espacio discal, la degeneración articular, la mala alineación de las apófisis espinosas y la deformidad

de rotación de los pedículos. Los criterios basados en las proyecciones dinámicas incluyen el movimiento de traslación de 3mm o más, o un desplazamiento angular anormal al menos de 15° en relación con un segmento adyacente⁽¹⁾.

La resonancia magnética ha pasado a ser el estudio de elección para la enfermedad degenerativa discal, sus implicaciones pronósticas y diagnósticas se ven limitadas. Es el método más sencillo y menos invasivo de realizar el estudio de los trastornos degenerativos discales.

Los objetivos del tratamiento quirúrgico son la descompresión nerviosa y alivio de los síntomas, y si adicionamos un sistema de estabilidad dinámica, podemos restablecer la mecánica normal del segmento afectado.

Estabilización Dinámica

La estabilización dinámica de la columna lumbar se puede definir como un sistema, el cual favorablemente altera el movimiento y la transmisión de carga de un segmento de movimiento vertebral, sin la intención de fusionarlo⁽³⁾, aliviando el dolor y previniendo la degeneración del segmento adyacente.

La transmisión de carga debe ser más o menos uniforme durante todo el rango de movimiento.

Los Sistemas de Estabilización Dinámica (SED), basado en el uso de ligamento, que se coloca por vía posterior, puede compartir carga durante la flexión pero se vuelve laxo durante la extensión, y por lo que no descarga el disco durante esta. Durante el movimiento de flexión comparte aproximadamente un 20 a 30% de la carga, permitiendo que el segmento móvil se encargue de distribuir el resto de la misma. Demostrado así por Caserta et al. en su modelo biomecánico⁽⁵⁾.

MATERIALES Y MÉTODOS

Pacientes

Se realizó un estudio prospectivo, longitudinal con 25 pacientes, 15 hombres y 10 mujeres, con

edades comprendidas entre los 15 y 58 años de edad, con una media de 38,1 años tratados en el Servicio de Ortopedia y Traumatología del "Hospital Adolfo Pons" y en la Unidad de Ortopedia del Centro Médico Paraíso de Maracaibo, Estado Zulia, con diagnóstico de discopatía degenerativa lumbar, todos los pacientes presentaron protrusión o extrusión discal en uno o más niveles, y de los cuales 1 presentaba estenosis del canal medular lumbar, con compromiso neurológico atendidos a partir de febrero de 2006 hasta enero de 2010.

Todos los pacientes presentaron clínica de dolor y/o compromiso neurológico.

No se utilizaron criterios de exclusión.

Se realizó control radiológico pre y postoperatorio con la medición del ángulo intersomático (ángulo discal), medido por la intersección de dos líneas trazadas en los platillos vertebrales adyacentes a un disco intervertebral (inmediato superior e inferior), lo que dio valor referencial tanto en posición lateral en neutro y laterales dinámicas (flexión y extensión).

A todos los pacientes se les realizó Semihemilaminectomía + discectomía + foraminectomía + ligamentoplastia interespinosa.

Se utilizó el Kennedy LAD, un implante para refuerzo de ligamento, cuyas medidas son 8 mm por 16 mm. Se presenta en forma de trenza de polipropileno, con extremos sellados para prevenir el destrenzado. Su indicación usual es refuerzo de ligamento en inestabilidad articular.

Técnica Quirúrgica

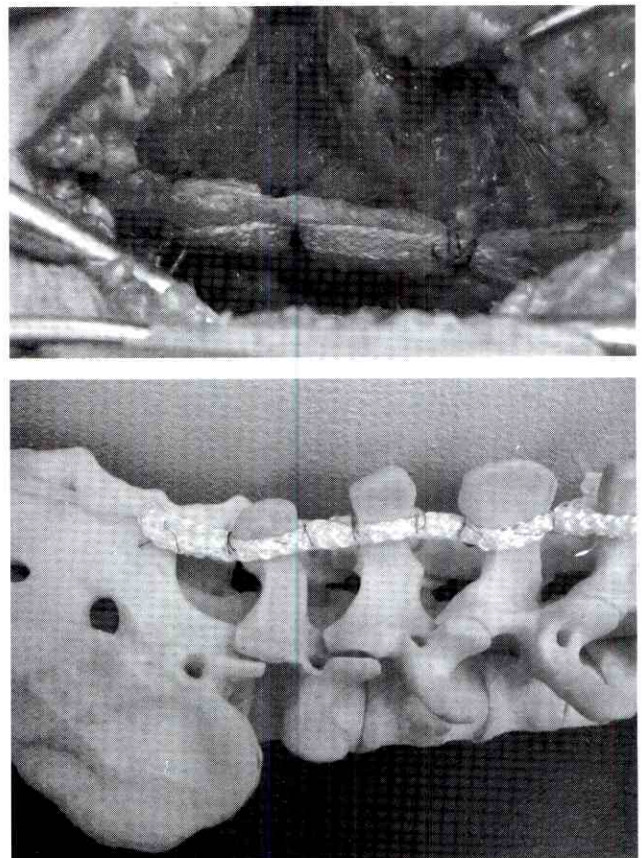
Se coloca el paciente en posición decúbito supina, se realiza abordaje posterior a columna lumbosacra en el o los niveles afectados, hasta evidenciar apófisis espinosas, laminas superior e inferior) y ligamento amarillo, se realiza resección

del mismo, semihemilaminectomía superior e inferior, foraminectomía y discectomía. Se coloca un extremo del K-LAD sobre una apófisis espinosa en forma de asa y se sutura con el mismo implante por debajo de la apófisis espinosa con un material no absorbible; posteriormente se coloca el otro extremo del K-LAD en la apófisis espinosa inferior de igual forma, realizando tracción previa de dichas apófisis provocado extensión forzada de columna lumbosacra, para así acercarlas y poder realizar sutura de los extremos con material no absorbible, proporcionándole tensión al implante (ver Figura N° 1)

RESULTADOS

La mejoría clínica se evidenció de manera inmediata en 22 pacientes, con disminución significativa del dolor lumbar y los signos de compromiso neurológico.

Figura N°1
Técnica quirúrgica de ligamentoplastia interespinosa



Un paciente persistió con dicha sintomatología, incluso durante el período de seguimiento del estudio; durante la evolución postoperatoria un paciente presentó como complicación infección del sitio operatorio por lo que ameritó reintegro hospitalario y pronta resolución con tratamiento médico (antibioticoterapia); y un tercer paciente presentó recidiva de sintomatología por lo que ameritó re intervención quirúrgica.

La mayoría de los pacientes pudo reintegrarse a sus actividades habituales luego de la cirugía (24 pacientes).

De los que tienen actividad laboral, 20 pacientes fueron capaces de reintegrarse a las mismas en un promedio de 4 meses luego de la cirugía, con excepción de uno el cual resultó en incapacidad laboral.

Ningún paciente manifestó intolerancia clínica al implante K-LAD.

El ángulo intersomático en las radiografías postoperatorias se mantuvo ligeramente por debajo del control preoperatorio, tanto en las proyecciones dinámicas como en neutro, con una diferencia promedio de $-2,2^\circ$ en los controles postoperatorio, proporcionando aproximadamente 20% de disminución del ángulo intersomático en promedio (ver Gráfico N°1).

DISCUSIÓN

Analizando los resultados clínicos obtenidos en el grupo de pacientes, se muestra una significancia a favor del implante de refuerzo de ligamento, evidenciando

Gráfico N°1
Medición de ángulos intersomáticos. Pre y Postoperatorios

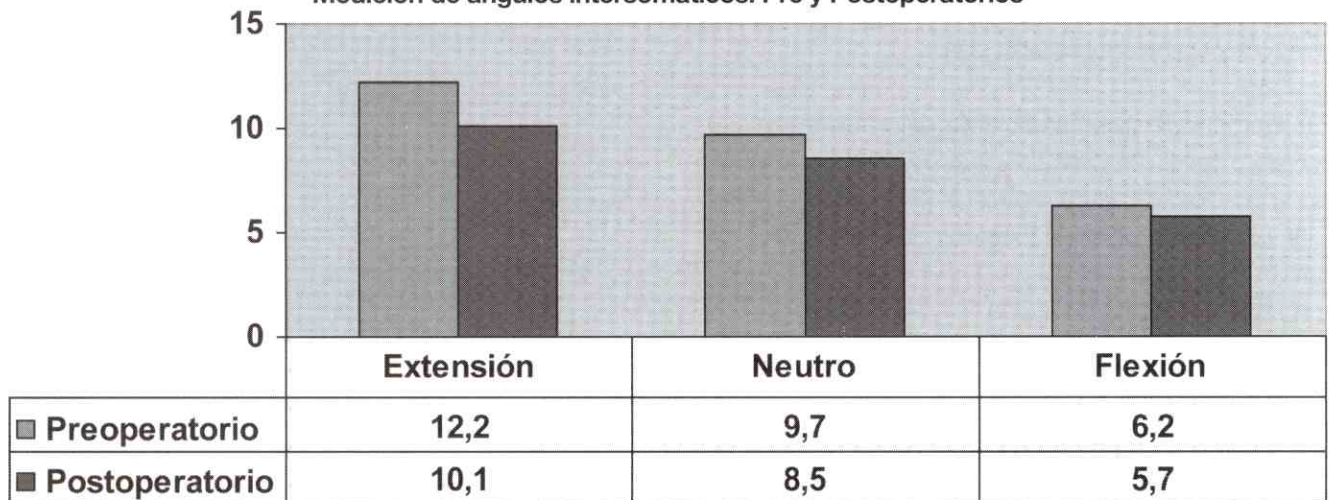
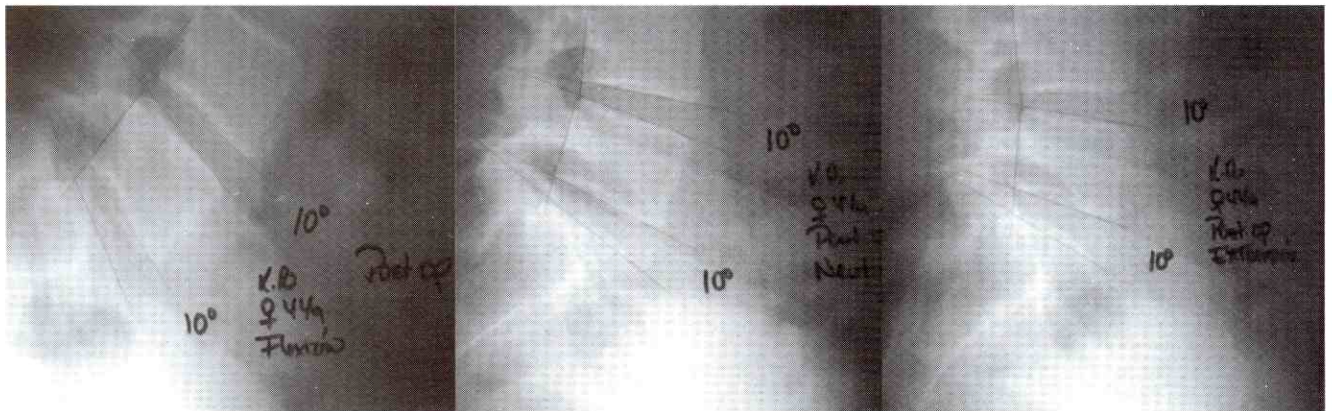


Figura N° 2

Radiografías con medición de ángulo intersomático. Postoperatorio en proyecciones dinámicas y en neutro



desaparición de los síntomas en la mayoría de los pacientes. Ya lo reportó así P.L. Peyrou, en su estudio de seguimiento de 3 años donde demostró excelentes y buenos resultados en 79% de sus pacientes, con el uso de ligamentoplastia interespinosa⁽⁶⁾.

Los resultados radiológicos demuestran que el implante actúa como estabilizador durante la flexión absorbiendo aproximadamente 20% del la carga.

La utilización del implante interespinoso no modifica la lordosis del espacio discal.

La técnica de ligamentoplastia interespinosa es de facil aprendizaje, no amerita uso de intensificador de imágenes u otra tecnología complementaria para su realización.

Ademas de ser una cirugía de corta duracion, menos invasiva y sin naturaleza de fusión⁽⁷⁾.

La ligamentoplastia interespinosa es un tratamiento alternativo de los sistemas de estabilización, con menores complicaciones, rápida recuperación, y pronta integración laboral, sin dejar de tomar en cuenta los otros sistemas.

REFERENCIAS

1. Andersson G., Graziano J., Kang J., Parsons I. Trastornos degenerativos lumbares. Orthopaedics Knowledge Update 6, American Academy of Orthopaedic Surgeons 2000.
2. García L.A.. Estenosis del canal lumbar In: Conceptos básicos de cirugía vertebral. Madrid, España. Edit. Médica Panamericana, 2001.
3. Sengupta D.K. Dynamic stabilization devices in the treatment of low back pain. Orthopedic Clinics of North America, 35(1): 43-53.
4. Mulholland R.C., Sengupta D.K. Rationale, principles and experimental evaluation of the concept of soft stabilization. Eur Spine J 2002; 11(2):198-205.
5. Caserta S., La Maida G.A., Misaggi B., Peroni D., Pietrabissa R., Raimondi M.T., et al. Elastic stabilization alone or combined with rigid fusion in spinal surgery: a biomechanical study and clinical experience based on 82 cases. Eur Spine J 2002; 11(2):S192-7
6. Peyrou P.L. Degenerative instability of the lumbar spine. Soft stabilization with intervertebral ligamentoplasty. Les

publications scientifiques. 2005. [Disponible en www.docteur-gastambide.info/publications/Soft%20stabilization.pdf]

7. Ho-Yeon Lee, Sang Chang, Sang-Ho Lee, Song Woo Shin. A modified technique of interspinous ligamentoplasty for lumbar stenosis or degenerative spondylolisthesis. Joint Dis Rel Surg 2005; 16(2):146-152