

Experiencia del manejo de epifisiolistesis capital femoral

Epifisiolistesis experience of management of femoral capital

Dr. Barroyeta, Jesús*; Dra. Rodríguez, María Estela**; Dr. Alvarez, Wynston**

RESUMEN

Analizar los resultados clínicos y radiológicos postquirúrgicos en pacientes con epifisiolistesis femoral proximal. Estudio prospectivo con seguimiento de 4 años, se valoró la clínica, estabilidad, el ángulo de Southwick, y cadera afectada. Se reportaron a 14 pacientes, 15 caderas (1 caso bilateral), edad promedio de 11,28 años, el ángulo de Southwick promedio fue de 30,6°. Todos los casos fueron tratados con fijación in situ con un tornillo canulado bajo técnica de Francis Young-In Lee, y 3 ameritaron osteotomía triplanar con sistema de fijación externa multiplanar tipo Ilizarov. No se reportaron casos de deslizamiento contralateral. Como complicaciones dismetría asociada a coxa breva y marcha extrarrotada. Los resultados clínicos fueron uniformemente buenos en este grupo de pacientes que típicamente se han considerado de difícil de tratamiento, radiológicamente se observó una anatomía relativamente normal y sólo se presentó un caso bilateral asociado a trastornos endocrinos.

Palabras clave: Epifisiolistesis, Epifisis Desprendida, Fracturas del Fémur, Fracturas de Cadera, Dispositivos de Fijación Ortopédica, Venezuela.

ABSTRACT

Analyze the postoperative clinical and radiographic results in patients with slipped proximal femoral epiphysis. Retrospective follow up of 4 years, we have evaluated clinics, stability, the Southwick's angle, and most affected hip. We reported 14 patients, 15 hips (1 bilateral case), average age of 11.28 years; the Southwick's angle averaged 30.6°. All cases were treated with in situ fixation with a cannulated screw, Francis Young-In Lee's technique, and 3 merited triplane osteotomy with multiplanar external fixation system of Ilizarov type. There were no cases of contralateral slip. The most common complications were associated with coxa breva dysmetria and extrarotated walk. The clinical results were uniformly good in this group of patients who have typically been considered difficult to treat; radiographically there was a relatively normal anatomy and only one case the presentation was bilateral associated with endocrine disorders.

Key words: Epiphysiolistesis, Epiphyses Slipped, Femoral Fractures, Hip Fractures, Orthopedic Fixation Devices, Venezuela.

INTRODUCCIÓN

La epifisiolistesis femoral proximal es una alteración de la cadera frecuente en adolescentes, presentándose de 1.2 a 10 casos por cada 100,000 habitantes^(1,2), sin embargo se han reportado incidencias hasta de 10.8 por cada 100,000 habitantes y cifras tan bajas como de 0.2

por cada 100,000 habitantes en Japón⁽³⁾. Lehmann et al 2006, en un estudio epidemiológico que realizaron mencionan que la incidencia de edad de 1997 al 2000 en promedio disminuyó de 12.2 a 12.1 con resultados clínicamente significativos, además reportaron la distribución por grupos étnicos y latitudes geográficas hallando la mayor incidencia en pacientes negros, latinos y

* Adjunto de la Unidad de Ortopedia Infantil HUMNT, Maturín, Edo. Monagas.

** Residente de 3º año de Postgrado de Traumatología y Ortopedia HUMNT, Maturín, Edo. Monagas.

posteriormente blancos, asimismo refieren una incidencia mayor en niños que niñas y una presentación a más temprana edad en las niñas⁽²⁾.

Suele afectar con más frecuencia a la cadera izquierda que la derecha y la incidencia de casos bilaterales parece variar en función del seguimiento, pudiendo debutar con porcentajes entre el 9 y el 22,3%^(4, 5). Dentro de las causas encontradas en la literatura la incidencia es de hasta 78% la presencia de obesidad en la mayoría de los niños con esta enfermedad. Entre otras causas encontramos hipotiroidismo, deficiencia de hormona del crecimiento, hipogonadismo, hipoparatiroidismo, panhipopituitarismo, osteodistrofia renal, otras patologías sistémicas endocrinas asociadas a los huesos y a causas idiopáticas^(1, 3, 5). En casos de endocrinopatía es frecuente el inicio bilateral simultáneo^(4, 5).

Una serie de factores biomecánicos han sido significativos para el desarrollo de este trastorno. Se ha descubierto que la resistencia de la fisis es edad dependiente debido a los cambios del anillo pericondrial^(6, 7). La oblicuidad de la fisis, obesidad y la relativa retroversión del cuello femoral también son importantes, estos factores pueden conducir a un deslizamiento a través de la zona hipertrófica; la fuerza del deslizamiento predominante es de cizallamiento^(6, 7, 8, 9). La deformidad que produce esta patología es debido al deslizamiento anterior y superior de la metafisis proximal en relación a la epifisis a través de la fisis, lo que se traduce en varo, rotación externa y antecurvatum.

Se encuentra asociado a muchas complicaciones como lo son la necrosis avascular, condrolisis, y mayor deslizamiento, causantes de limitación funcional, dolor y desarrollo temprano de artrosis^(10, 11).

La clasificación mundialmente más usada es la formulada por Randall Loder basada en la estabilidad, dividiéndole en estable o inestable según su capacidad de soportar cargas, siendo práctica para el diagnóstico clínico, en conjunto con la sintomatología del paciente, donde el tipo de dolor y tiempo de evolución son los signos cardinales, asimismo la presencia o no de cojera

o limitación en los rango de movimientos articulares de la cadera^(12, 13, 14).

Los objetivos del tratamiento son estabilizar la epifisis, evitar un mayor deslizamiento y obtener un cierre fisiario sin el desarrollo de condrolisis o necrosis avascular^(5, 15). Se han descrito varios métodos para alcanzar dichas metas. El estándar actual en el tratamiento tanto para deslizamientos estables o inestables es la fijación in situ con tornillo canulado debido a su baja morbilidad y bajos índices de complicaciones en comparación con otras modalidades^(5, 15, 16, 17, 18, 19, 20).

El objetivo del estudio fue mostrar la experiencia en el manejo de la Epifisiolisis Femoral Proximal durante un período de cuatro años en la unidad de Ortopedia Infantil del Servicio de Traumatología y Ortopedia HUMNT, evaluando las causas y resultados en el tratamiento.

MATERIAL Y MÉTODOS

Se realizó un estudio prospectivo, en el cual se analizaron todas las historias de 14 pacientes con diagnóstico de Epifisiolisis Femoral Proximal en el Hospital Universitario Manuel Núñez Tovar de Maturín, estado Monagas, en el periodo enero 2006 - abril 2010.

Se incluyeron a todos los pacientes con diagnóstico confirmado de Epifisiolisis Femoral Proximal, que contaron con historia clínica y registró radiológico pre y postoperatorio durante el tiempo de estudio; se les realizó fijación in situ bajo técnica Francis Young-In Lee y osteotomía triplanar con fijador externo multiplanar tipo Ilizarov.

Se analizaron las siguientes variables: edad de presentación, sexo, sintomatología, tiempo de evolución, tratamiento realizado, evolución postoperatoria y complicación, se midió el ángulo de deslizamiento con la técnica de Southwick y se comparó con la literatura.

RESULTADOS

Se estudiaron 14 pacientes para un total de 15 caderas, 11 (78,6%) pacientes del sexo masculino y 3 (21,4%)

femenino (ver Gráfico N° 1, Ilustración N° 1), de los cuales en 1 (7,14%) caso la presentación fue bilateral, 5 (37,5%) caderas derechas, y 8 (57,1%) izquierdas (ver Gráfico N° 2).

La edad promedio de presentación fue de 11,3 años de edad con un rango de 2 a 14 años. Hallamos 11 caderas estables (78,6%) y 3 inestables (21,4%). El ángulo de Southwick promedio al momento del diagnóstico fue de 30,6° con un rango de 11° a 44°, clasificándolos según los resultados de la medición en: leves representado por 53,3%, moderados 46,7%, no hubo deslizamientos severos (ver Gráfico N° 3).

El tratamiento realizado en todas las 15 caderas fue reducción cerrada y fijación in situ con un tornillo canulado para esponjosa, colocando al paciente decúbito supino sobre mesa radiotransparente y bajo fluoroscopia, se realizó fijación in situ bajo técnica de Francis Young-In Lee. En 3 (21,4%) de éstas caderas se realizó osteotomía triplanar con sistema de fijación externa multiplanar tipo

Ilizarov para la corrección de la deformidad en un sólo tiempo.

El seguimiento promedio fue 24 meses con un rango de 2 a 36 meses.

No se reportaron casos de deslizamientos de la cadera contralateral, condrolisis o necrosis avascular. Sólo se presentaron como complicaciones: 4 pacientes (28,6%) con disimetrías no mayores a 1 centímetro como consecuencia de Coxa Breva y 3 pacientes (21,4%) con marcha extrarrotada menor a 5° con respecto al lado no afectado, todos tratados en forma conservadora (ver Gráfico N° 4).

DISCUSIÓN

Los resultados clínicos y radiológicos fueron similares a otros grupos reportados en la literatura, generalmente buenos siguiendo los criterios clínicos de Heyman y Herndorn donde consideran los resultados como: Excelentes, pacientes con rango de movimiento normal de la cadera, sin dolor ni cojera; buenos cuando no presentan dolor ni cojera pero leve limitación para la rotación interna; regulares al tener limitación para la abducción y rotación interna sin dolor ni cojera; y pobres al presentarse discreta cojera, dolor, limitación para la abducción, rotación interna y flexión de la cadera^(2, 15).

Además hallamos que el sexo masculino es el más afectado con un 78,6%, y la edad de aparición promedio fue de 9,6 años para el sexo femenino y 11,6 años para el masculino, esta diferencia se explica debido a que la pubertad es más temprana en las niñas que en los niños^(2, 4, 21). Se pudo observar que se mantiene la prevalencia

Ilustración N° 1
Distribución de la EFP por edad y sexo

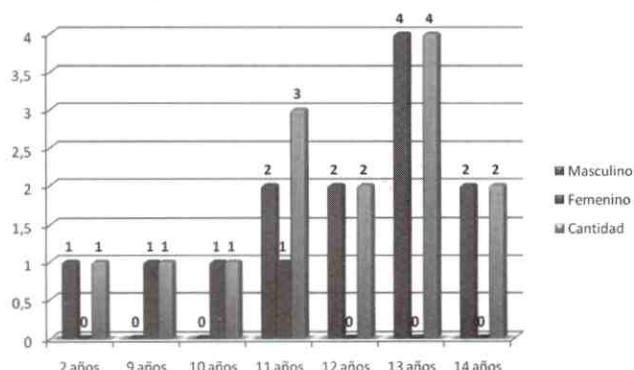
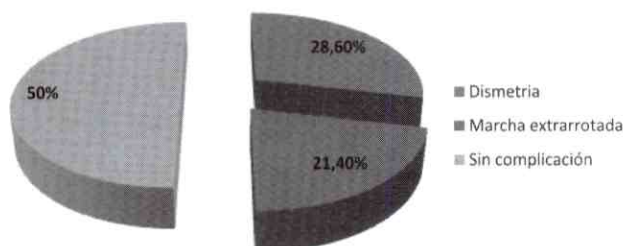


Gráfico N° 1
Distribución de la EFP según ángulo de Southwick



Gráfico N° 2
Resultados clínicos postoperatorios



de los deslizamientos estables sobre los inestables con un reporte de 78,6% sobre 21,4%, correspondiente a la literatura, donde las estables son las más frecuentes y se encuentran asociadas a eventos crónicos⁽⁴⁾.

Durante nuestro estudio encontramos, de acuerdo al ángulo de Southwick, que los leves predominaron con 53,3%, seguidos de los deslizamientos moderados con 46,7%, sin presencia de deslizamientos severos, esto en concordancia con la referencias bibliográficas^(1, 15, 21, 22).

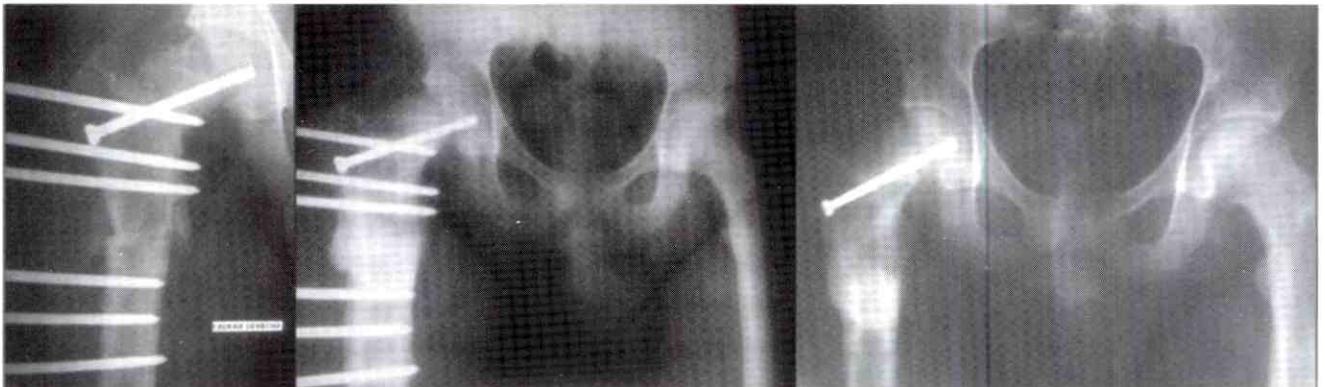
Es de considerar el análisis de los factores endocrinológicos en pacientes que presenten Epifisiolistesis Femoral Proximal, se ha reportado hasta el 50% de asociación como causa etiológica⁽¹⁾; a todos los pacientes incluidos en este estudio se le indicó evaluación endocrinológica,

sin embargo no se cumplió en su totalidad, sólo se confirmó esta asociación en tres pacientes, uno de los cuales fue portador del deslizamiento bilateral, e inestable, lo que corresponde a la literatura. Asimismo la mayoría de los pacientes se encontraban por encima del índice de masa corporal (IMC) al momento del diagnóstico, sólo dos eran eumórficos y cuya causa del deslizamiento fue traumática.

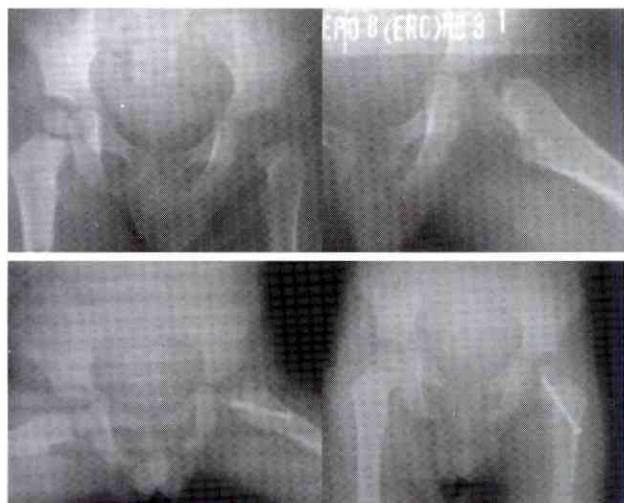En cuanto al deslizamiento contralateral sintomático, no hallamos casos relacionado a la bibliografía que reporta que la incidencia es similar al resto de los pacientes u otros que reportan sólo 12%^(1, 23), por lo tanto no consideramos la fijación in situ profiláctica de la cabeza femoral contralateral, sino más bien seguimiento del caso y educación.

CASOS CLINICOS

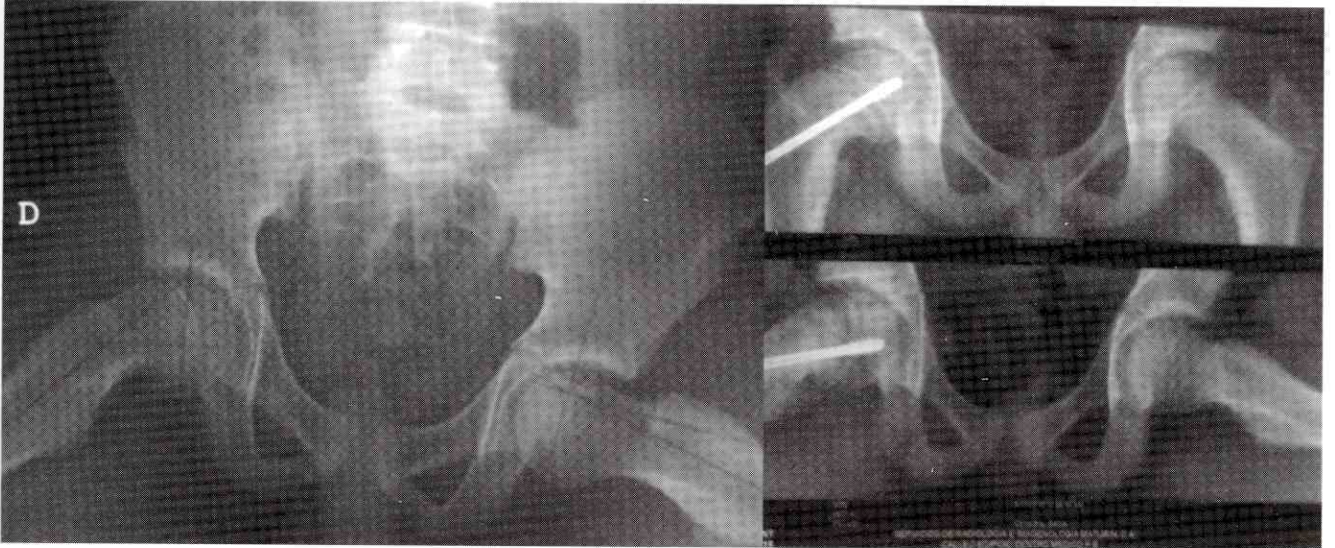Masculino de 14 años de edad con fijación insitu más osteotomía triplanar con tutor externo multiplanar tipo Ilizarov



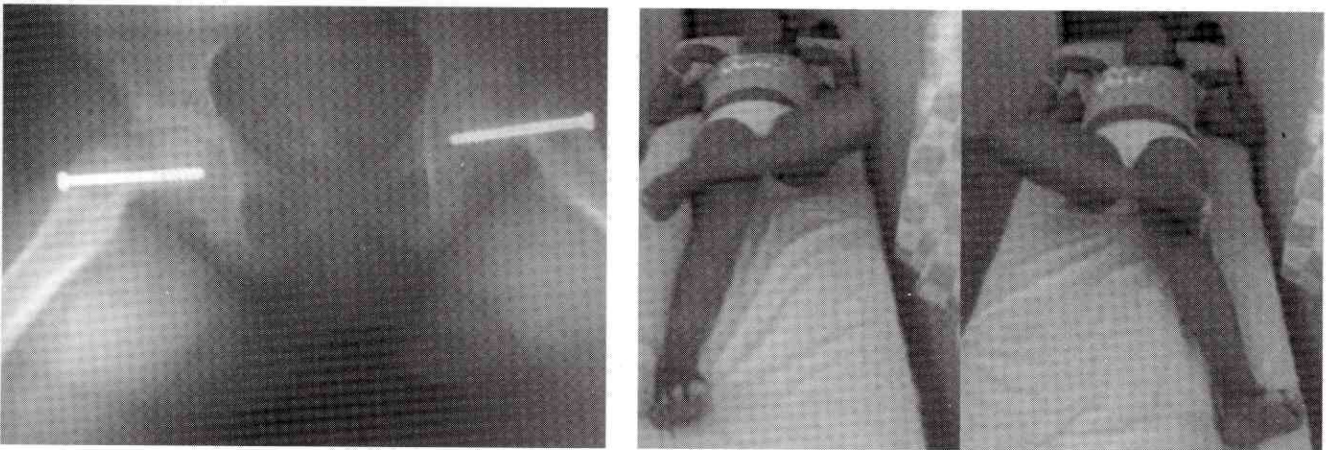
Niño de 2 años de edad con fijación in-situ de la cadera izquierda



Masculino de 14 años de edad con fijación in-situ de la cadera derecha



**Femenina de 10 años de edad con Epifisiolistesias capital femoral bilateral y fijación in-situ.
Buena amplitud de movimiento para la abducción y rotación interna**



REFERENCIAS

1. Levy, J.; González, O.; Aziz, J.; Castañeda, P. Epifisiolisis femoral en menores de 10 años. Evaluación clínica y radiológica del tratamiento quirúrgico. *Acta Ortopédica Mexicana* 2009; 23(4): Jul – Ago: 213-216.
2. Lehmann, Ch.; Arons, R.; Loder, R.; Vitale, M. The epidemiology of slipped capital femoral epiphysis: an update. *Ped Ortho* 2006; 26(3): 286-90.
3. Qadan, L.; Al-Quaimi, M.; Ahmad, A. Slipped capital femoral. *Clin Pediatr* 2003; 43: 439-41.
4. Gascó, J.; Sangüesa, M.; Castejón, M. Epifisiolisis de cadera. *Rev esp Cir Osteoart* 1994; 29:93-110.
5. Benjamin, B.; Miller, Ph. R. Hypothyroidism as a cause of disease of the hip. *Am J Diseases Child* 1938;55: 1190-211.
6. Early, S.; Hedman, T.; Reynolds, R. Biomechanical analysis of compression screw fixation versus standard in situ pinning in slipped capital femoral epiphysis. *Journal of Pediatrics Orthopaedics* 2001; 21:183-188.
7. Chung, S.; Bateman, S.; Bright, C. Shear strength of the human femoral capital epiphyseal plate. *J Bone Joint Surg Am* 1976; 8: 94-103.
8. Galbraith, R.; Gelberman, R.; Hajek, P., et al. Obesity and decreased femoral anteversion in adolescence. *J Orthop res* 1987; 5: 523-8.
9. Mirkopoulos, N.; Weiner, D.; Askew, M. the evolving slope of the proximal femoral growth plate relationship to slipped capital femoral epiphysis. *J Pediatr Orthop* 1984; 4: 180-4.
10. Carney B.T., Weinstein S.L., Noble J. Long-term follow-up of slipped capital femoral epiphysis. *J Bone Joint Surg Am*. 1991;73: 667-674.
11. Carney B.T., Weinstein S.L. Natural history of untreated chronic slipped capital femoral epiphysis. *Clin Orthop Relat Res*. 1996; 322: 43-47.
12. Loder, R.; Starnes, T.; Dikos, G. Atypical and typical (idiopathic) slipped capital femoral epiphysis. *J Bone Joint Surg Am*. 2006; 88: 1574-1581.
13. Loder R., Richards B., Shapiro P., Reznick L., Aronson D. Acute slipped capital femoral epiphysis: the importance of physeal stability. *J Bone Joint Surg Am*. 1993; 75: 1134-40.
14. Aadalen R., Weiner D., Hoyt W., Herndon C.H. Acute slipped capital femoral epiphysis. *J Bone Joint Surg Am*. 1974; 56: 1473-87.
15. Aronson, D.; Carlson, W.; Slipped capital femoral epiphysis. *J Bone Joint Surg Am* 1992; 74: 810-9.
16. Busch, M.; Morrissy, R. Slipped capital femoral epiphysis. *Orthop Clin North Am* 1987;18:637-47.
17. Nguyen D., Morrissy R. Slipped capital femoral epiphysis: rationale for the technique of percutaneous in situ fixation. *J Pediatr. Orthop* 1990; 10: 341-6.
18. Rostoucher, P.; Bensahel H., Pennecot G., Kaewpornawan K., Mazda K. Slipped capital femoral epiphysis: evaluation of different modes of treatment. *J Pediatr Orthop*. 1996; 5: 96-101.
19. Stevens D.B., Short B.A., Burch J.M. In situ fixation of the slipped capital femoral epiphysis with a single screw. *J Pediatr Orthop*. 1996; 5: 85-9.
20. Strobino L.J., Colonna P.C., Brodey R.S., Leinbach T. The effect of compression on the growth of epiphyseal bone. *Surg Gynecol Obstet*. 1956; 7: 85-93.
21. Song, K.; Oh, Ch.; Lee, H.; Kim, S. Epidemiology and Demographics of Slipped Capital Femoral Epiphysis in Korea: A Multicenter Study by the Korean Pediatric Orthopedic Society. *J Orthop Pediatr* 2009; Oct-Nov. 29(7): 683-683.
22. Castro, P.; Bennett, J.; Doulens, K. Epidemiological Perspective on Prophylactic Pinning in Patients with Unilateral Slipped Capital Femoral Epiphysis. *J Pediatr Orthop* 2000; (20): 745-748.
23. Aronsson, D.; Loder, R.; Breur, G.; Weinstein, S. Slipped capital femoral epiphysis: current concepts. *J Am Acad Orthop Surg*. 2006; 14: 666-79.